

Лекция

Болезни кожи

Для добавления текста щёлкните
МЫШЬЮ

Учебные вопросы:

- 1. Пиодермиты
- 2. Экземы
- 3. Дерматиты

**Пиодермиты или
гнойничковые заболевания—
это заболевание кожи,
вызванное золотистым, белым
и менее вирулентным
лимонно-желтым
стафилококками.**

Среди гнойничковых заболеваний
кожи у животных наиболее часто
встречаются:

- фолликулит,
- фурункул,
- карбункул,
- гидроденит.

Внешними факторами являются:

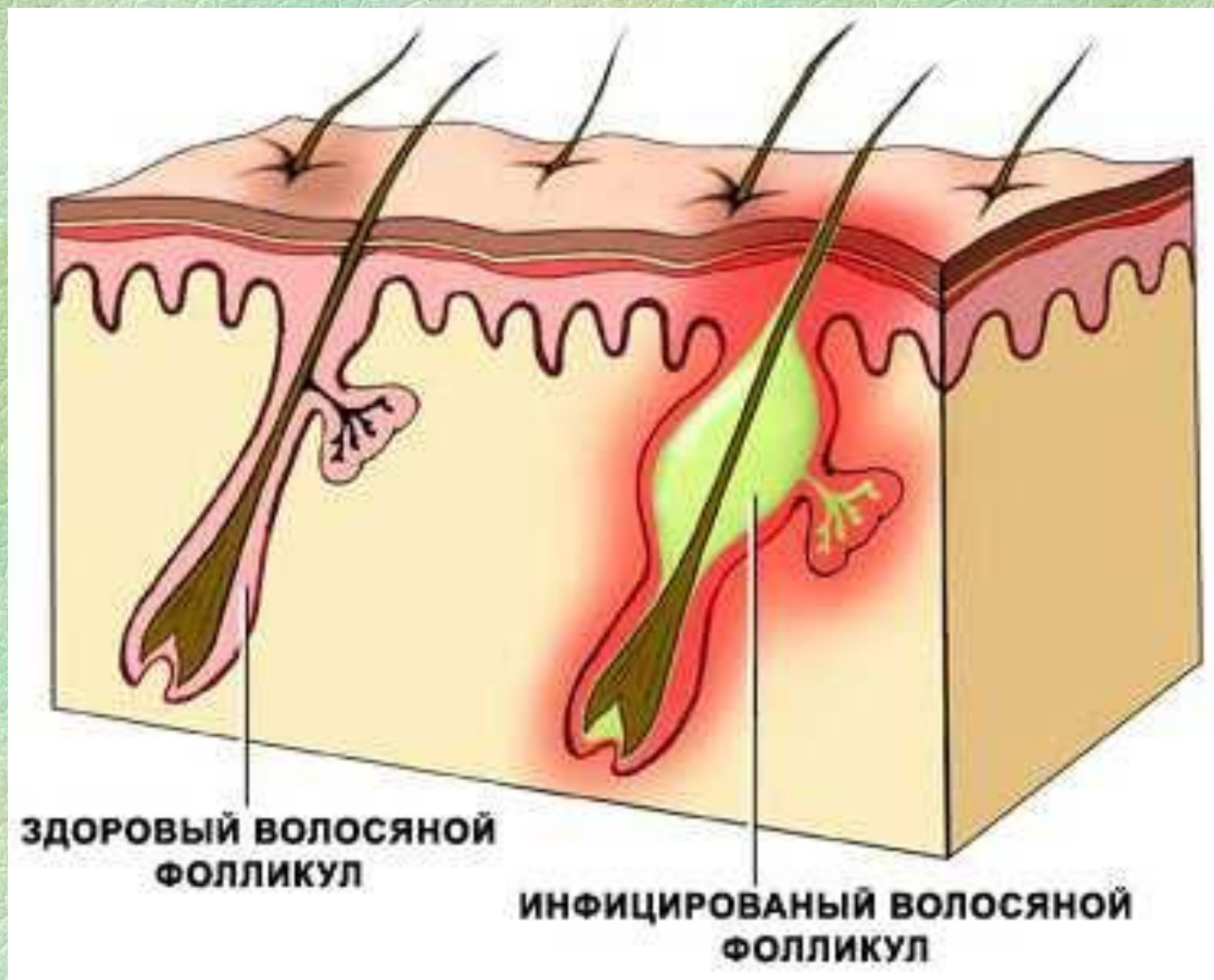
- загрязнения кожи, приводящие к закупорке выводных протоков сальных и потовых желез;
- мацерация эпидермиса;
- разложение кожного сала;
- неправильная чистка и частое мытье животного с мылом, приводящее к обезжириванию кожи;
- механические повреждения кожи (царапины, расчесы, потертости),
- снижение иммунитета кожи.

Из внутренних факторов ведущее значение имеют:

- трофические расстройства,
- нарушение обмена веществ,
- неполноценное кормление,
- авитаминозы,
- эндокринные нарушения
- аутоинтоксикации, возникающие вследствие хронических катаров желудочно-кишечного тракта,
- нарушения выделительной функции почек.

Фолликулит—гнойничок, формирующийся вокруг волоса. Вначале он локализуется у устья волосяного мешочка как остеофолликулит, а затем в процесс вовлекаются другие участки вокруг волоса.

Схема фолликулита



Клинические признаки:

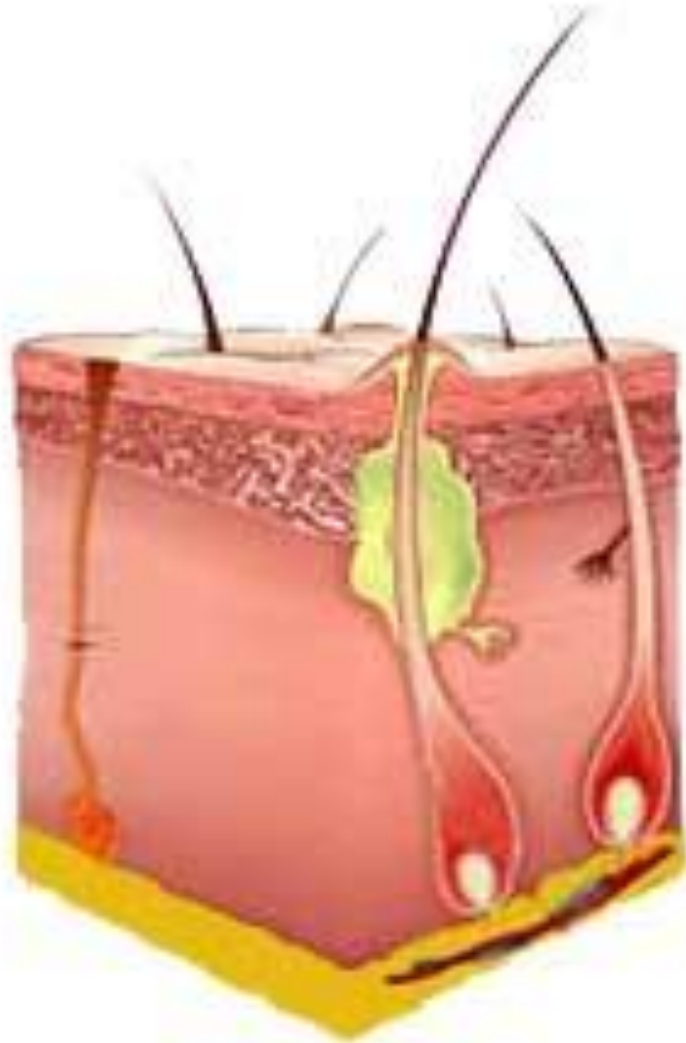- вокруг волоса появляется покраснение,
- потом инфильтрат в виде небольшого узелка.
- последний в течение трех—пяти дней превращается в пустулу (гнойничок полушаро-видной или конусовидной формы), содержащую небольшое количество густого желтовато-белого гноя.
- после нарушения целостности стенки пустулы из нее выходит капля гноя;
- дно ее покрыто ярко-красными грануляциями;
- гной превращается в корочку, воспалительные явления стихают.

Лечение:

- Необходимо удалить шерстный покров,
- смазать кожу в зоне поражения камфорным спиртом,
- затем иглой нарушают целостность поверхности пустулы,
- тампоном удаляют путем пропитывания (не растирая) гной и смазывают вскрытую пустулу 2%-ным спиртовым раствором формалина, бриллиантовой зеленью
- При наличии большого количества пустул целесообразно ежедневно или через день облучать зону поражения субэритемными дозами ультрафиолетовых лучей.

**Фурункул (чирей) —
стафилококковое гнойно-
некротическое воспаление
волосяного мешочка, сальной
железы и непосредственно
окружающей их дермы.**

Схема фурункула



Клинические признаки

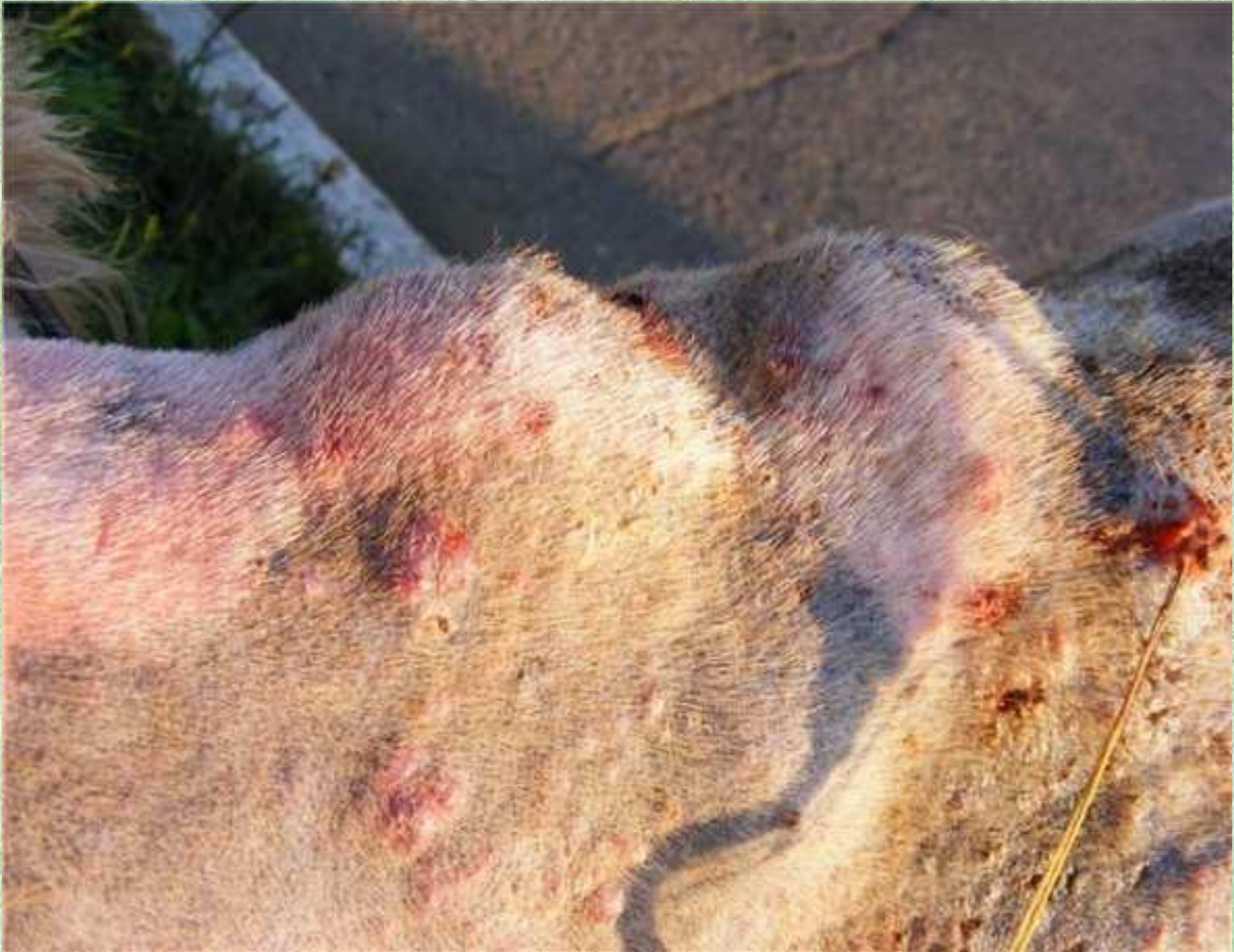- при осмотре обнаруживают ограниченную плотную, болезненную припухлость, в центре которой располагается желтое или зеленовато-желтое пятно — пустула.
- припухлость обычно возвышается над поверхностью кожи, имеет округлую или конусовидную форму величиной с лесной орех.
- созревший фурункул менее болезненный, в центре его возвышается небольшой флюктуирующий гнойничок.
- надавливание способствует прорыву гноя наружу, гной густой, желтовато-белый.
- при обширном поражении фурункулы находятся на разных стадиях развития. Одни вскрываются, другие только что возникают, третьи находятся в стадии рубцевания.

У животных повышается температура тела, они теряют аппетит, худеют снижают продуктивность. Процесс затягивается на долгое время. Если не предпринять лечения, животные гибнут от истощения или сепсиса.

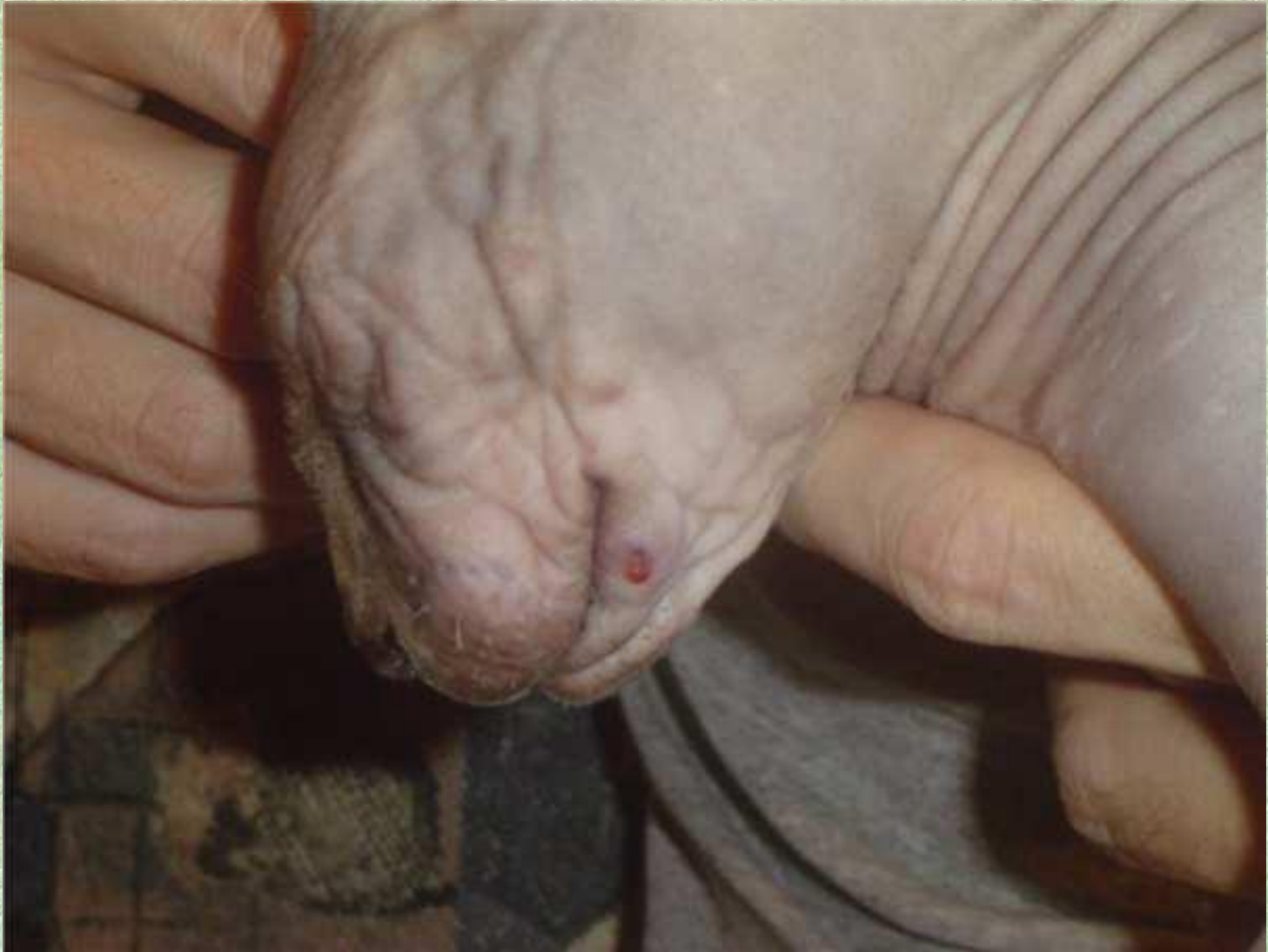Местное лечение:

- начинают с выстригания шерстного покрова, Затем зону поражения высушивают и обильно протирают 70%-ным йодированным, 2%-ным салициловым спиртом либо спиртовым раствором малахитовой или бриллиантовой зелени. Хорошие результаты дает смазывание фурункулов тонким слоем чистого ихтиола с последующим облучением лампой соллюкс, Минина, инфракрасными лучами.
- В стадии отека и инфильтрации применяют короткий новокаиновый блок, позволяющий оборвать начавшийся инфекционный процесс или обеспечить более благоприятное течение и созревание фурункулов. Целесообразно использовать спиртовысыхающие повязки.
- Созревший фурункул вскрывают линейным или крестовидным сечением, не повреждая демаркационного барьера (стенок кратерообразной полости). Гной удаляют тампоном, зону фурункула смазывают указанными спиртовыми растворами или линиментами А. В. Вишневского, нафталана, синтомицина.

Фурункулы у собаки



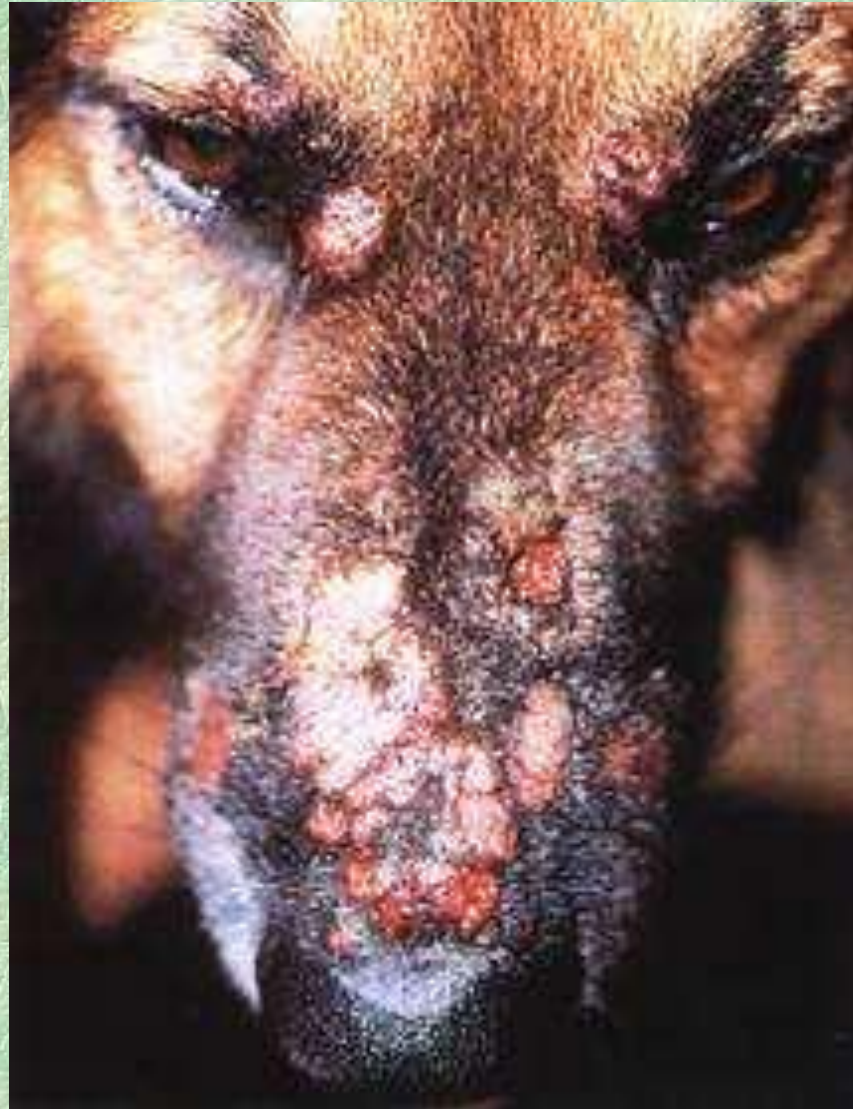Фурункул у кошки



Фурункул у собаки



Фурункулез у собаки.



**Карбункул—острогнойное
воспаление нескольких рядом
расположенных волосяных
мешочков и сальных желез с
образованием обширного
инфильтрата с преобладанием
некроза кожи и подкожной
клетчатки.**

- Для карбункула характерна обширность некроза кожи и подкожной клетчатки с образованием более или менее **значительной полости со многими нишами**, заполненными гноем и некротизированными тканями. Грануляционный барьер формируется медленно и оказывается неполноценным, как и при флегмонах.

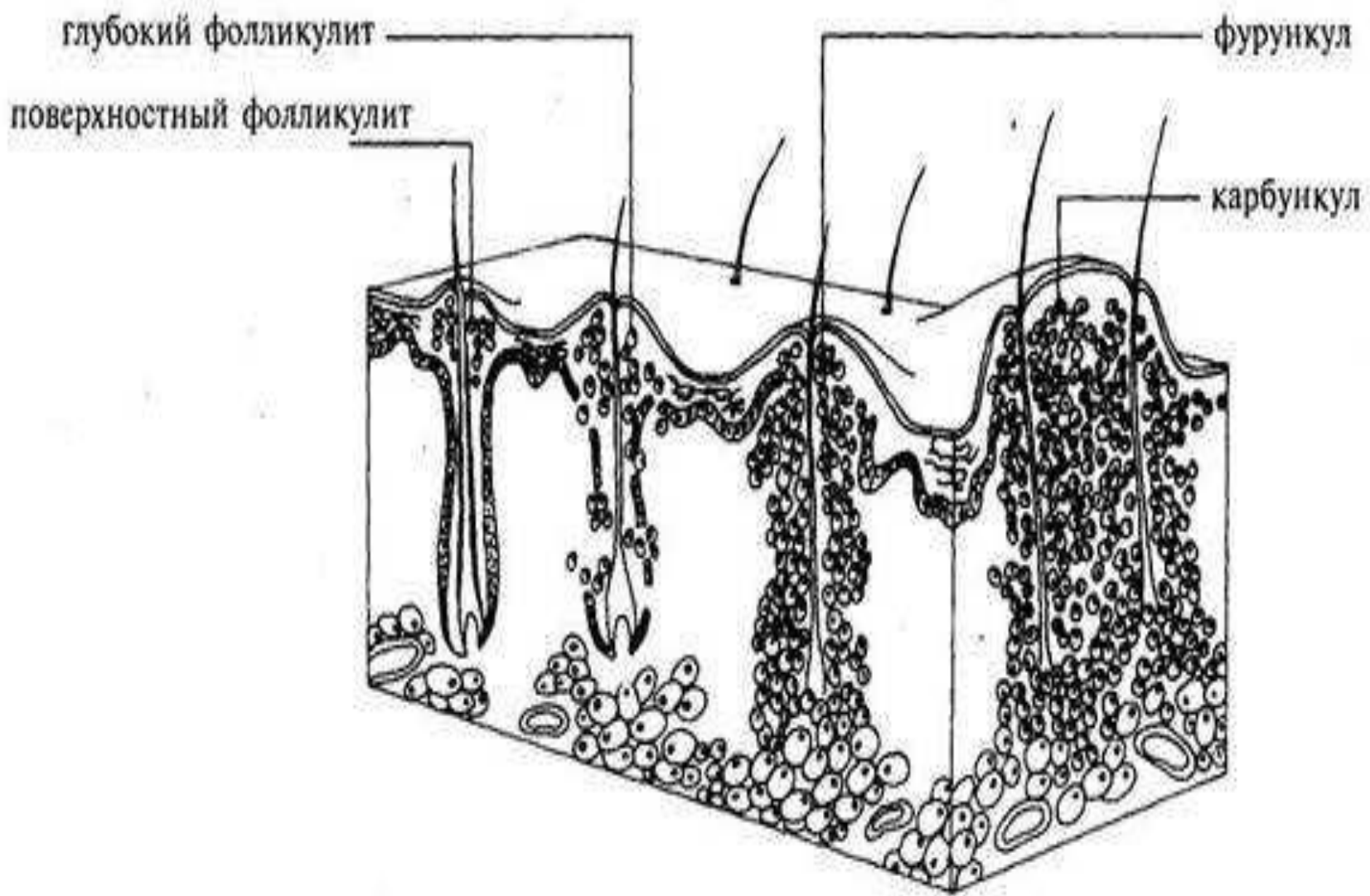
Клинические признаки:

- вначале появляется плотный разлитого характера воспалительный инфильтрат с одной или несколькими пустулами.
- затем количество инфильтрата быстро увеличивается и пораженный участок приобретает твердую, почти деревянистую консистенцию;
- непигментированная кожа становится багровой и отечной по периферии инфильтрата.
- все это сопровождается сильной болью, животное теряет аппетит, быстро худеет, снижает продуктивность.

- через несколько дней эпидермис истончается и прорывается сразу в нескольких местах у основания волос.
- из всех отверстий выделяется густой зеленовато-серый гной, через отверстия в глубине видны некротизированные ткани.
- вскоре небольшие отверстия объединяются,
- возникает язва значительных размеров, из которой обильно выделяются гной и отторгнутые куски мертвых тканей.
- Наблюдается выраженная гнойно-резорбтивная лихорадка, температура тела достигает 40° и более, пульс и дыхание учащены.

Лечение:

- в стадии инфильтрации консервативное (покой, исключается мытье очага поражения, антибиотикотерапия, ультрафиолетовое облучение, обработка кожи спиртом или антисептиками),
- при появлении флюктуации - вскрытие гнойника.
- При рецидивирующих фурункулах проводится непрерывная антибиотикотерапия в течение 1-2 мес.



**Гидраденит- острогнойное
воспаление нескольких рядом
расположенных потовых
желез. Гидраденит обычно
вызывается золотистым
стафилококком.**

Клинические признаки:

- инфекция проникает через протоки желез или через небольшие повреждения кожи (ссадины, расчесы). Чаще всего гидраденит локализуется в подмышечной или промежностной областях.
- в глубине подкожной клетчатки вначале появляется плотный болезненный узелок, первоначально покрытый неизменной кожей,
- затем его поверхность становится багрово-красной, неровной,
- позже возникает флюктуация.
- процесс длится 6-10 дней, возможны рецидивы.

Лечение:

- На начальных стадиях применяют сухое тепло, УВЧ, рентгенотерапию.
- При наступлении гнойного расплавления проводят операцию: вскрытие гнойника и дренирование.

Экзема (eczema; греч. ekzeō – вспыхивать, вскипать) – хроническое рецидивирующее заболевание кожи, обусловленное серозным воспалением преимущественно сосочкового слоя

Для добавления текста щёлкните дермы и очаговым спонгиозом шиповатого слоя эпидермиса, мышью проявляющееся полиморфной зудящей сыпью.

Различают экземы :

- острую,
- подострую
- хроническую

Также различают:

- ограниченную
- диффузную

Также различают:

- Рефлекторную экзему
- Невропатическую экзему
- Околораневую экзему

- **Этиология:**

Из экзогенных факторов имеют значение следующие:

- а) механические (трение, расчесы, воздействие паразитов);
- б) микробные и другие загрязнения кожи, нарушающие естественное дренирование ее;
- в) химические;
- г) лучевые и термические (перегревание и переохлаждение).

эндогенные факторы:

- ангиовегетативные неврозы,
- функциональные нарушения щитовидной железы, яичников,
- авитаминозы,
- гастриты,
- нефриты,
- гепатиты,
- гепатохолециститы,
- поносы или запоры.

- К первичным элементам кожных сыпей относятся:
- пятно,
- волдырь,
- пузырь,
- пузырек,
- гнойничок,
- узелок,
- бугорок,
- узел.

Ко вторичным элементам кожных сыпей относятся:

- вторичное пятно,
- чешуйка,
- эрозия,
- эксфолиация,
- трещина,
- корка,
- язва,
- рубец,
- вегетации.

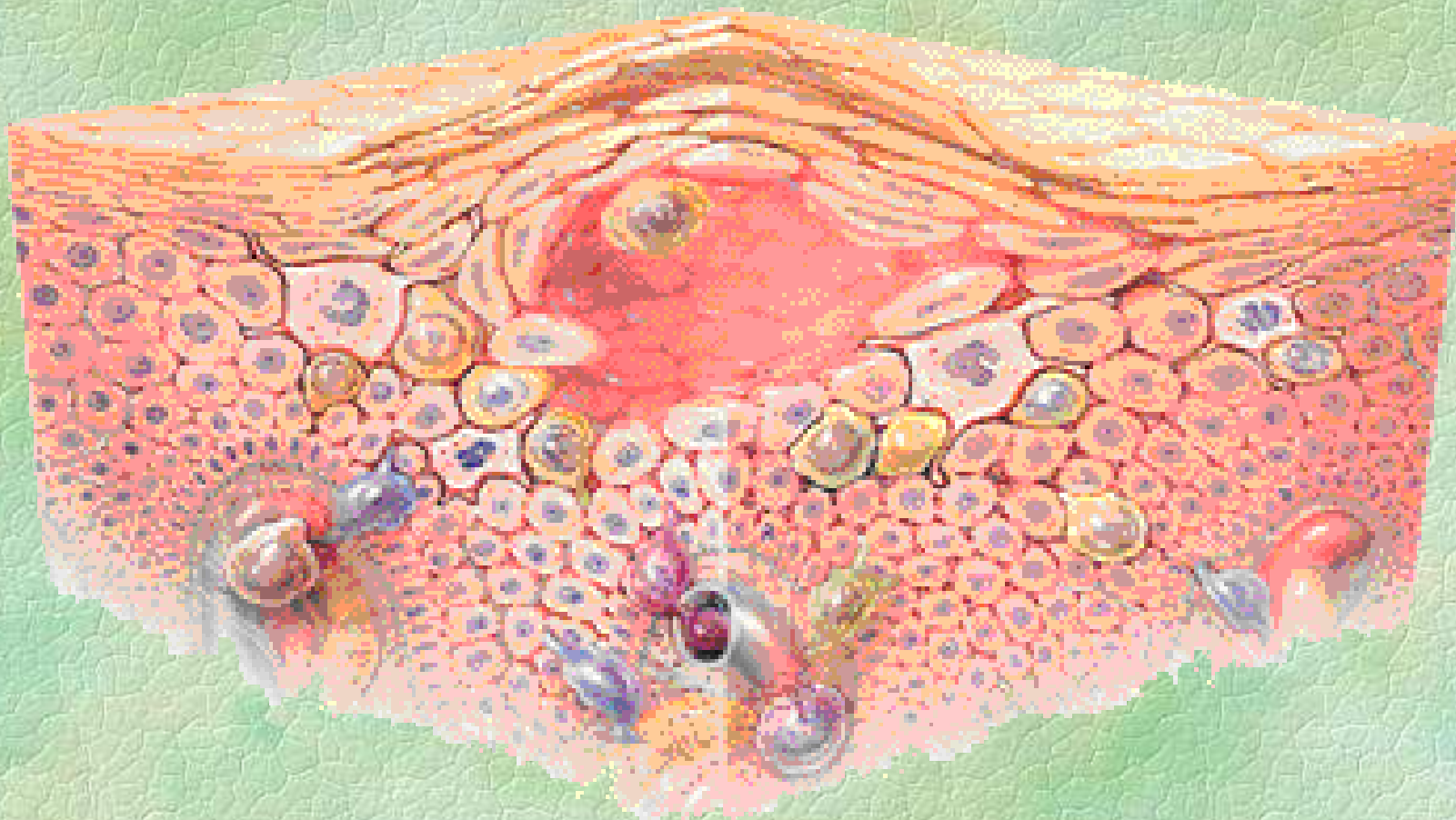
Клинические признаки:

- **Эритематозная** стадия характеризуется появлением на коже красных пятен или участков, повышением местной температуры, зудом. Покрасневший участок болезненен. Животное расчесывает зудящую поверхность.
- В **папулезную** стадию на коже появляются узелки(папулы), небольшого размера, возвышаются над поверхностью кожи.
- В **везикулезную** стадию ранее появившиеся папулы превращаются в небольшие пузырьки(везикулы), которые наполнены светлым серозным экссудатом, экссудат накапливается в межклеточных промежутках, появляются небольшие полости, накапливается сегменто-ядерный инфильтрат.

В пустулезную стадию накапливается большое количество лейкоцитарного инфильтрата, особенно в пузырьках. Содержимое пузырьков мутнеет, становится гноевидным и пузырек превращается в гнойничок(пустулу)

Вскоре пустулы лопаются и гноевидный экссудат изливается наружу. На месте папул появляются эрозии, дно которых представлено гиперимированными, отечными сосочками, из них продолжает сочиться экссудат. Процесс переходит в стадию мокнущей экземы.

Схема образования экземы



Рефлекторная экзема возникает вследствие сенсibilизации кожи и повышенной общей реактивности животного.

При рефлекторной экземе, которая развивается вторично, вдали от основного обострившегося первичного экзематозного очага, все явления выражены слабее, чем в нем самом.

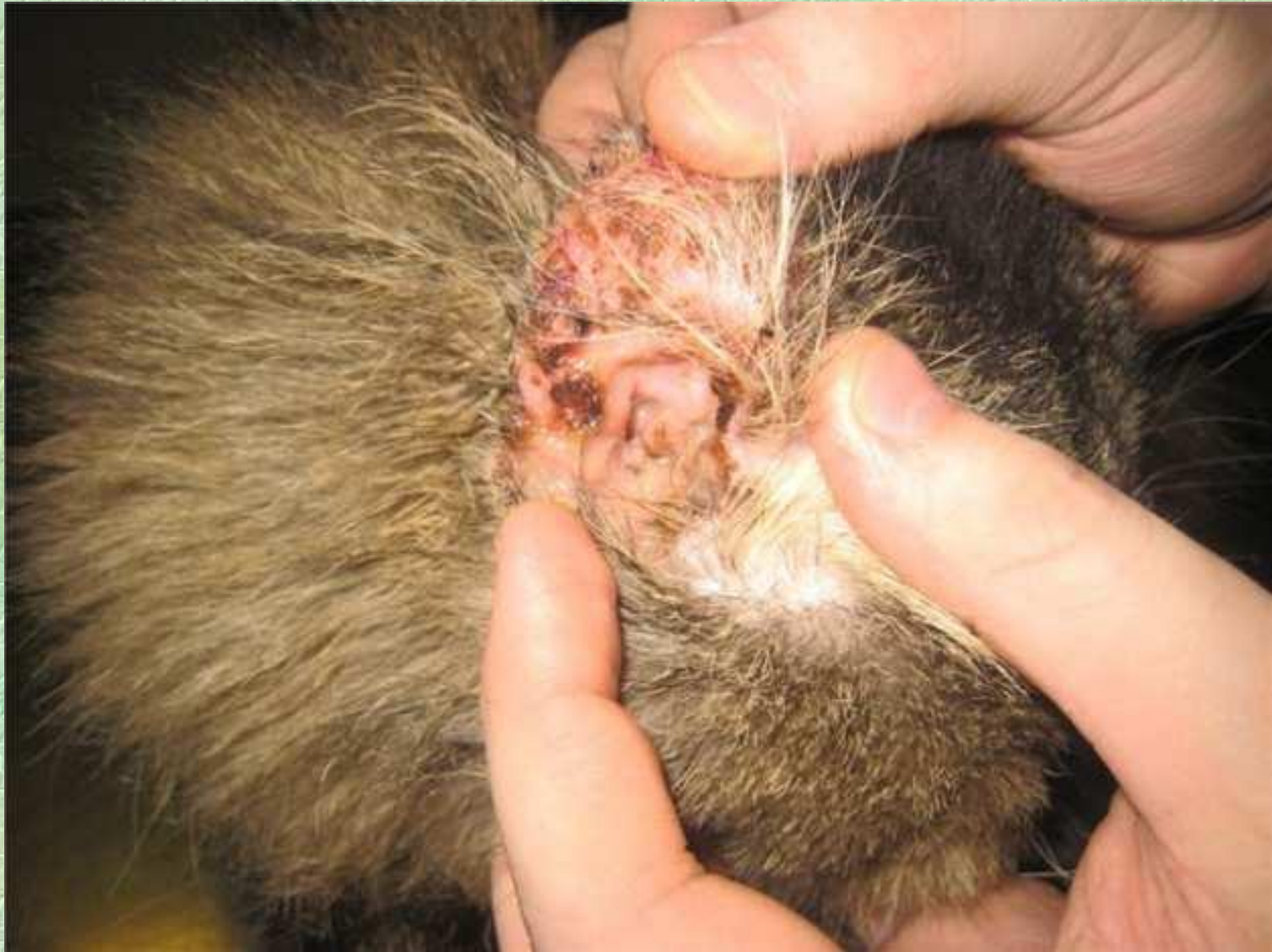Невропатическая экзема отмечается на почве вегетативных расстройств, главным образом у лошадей, собак (например, после чумы).

Она характеризуется симметричностью экзематозных поражений в сочетании с признаками нервных нарушений (выраженное возбуждение или угнетение, парез, паралич, сосудистые и другие расстройства)

Околораневая, или паратравматическая, экзема отмечается преимущественно в местах истечения гнойного экссудата, а также вокруг травматических повреждений (ожог, отморожение и др.).

На месте истечения экссудата появляется гиперемия, затем образуются пузырьки и пустулы. Вскоре на их месте возникают эрозии, которые под влиянием гнойных истечений и вследствие наступающего некроза расширяются и углубляются.

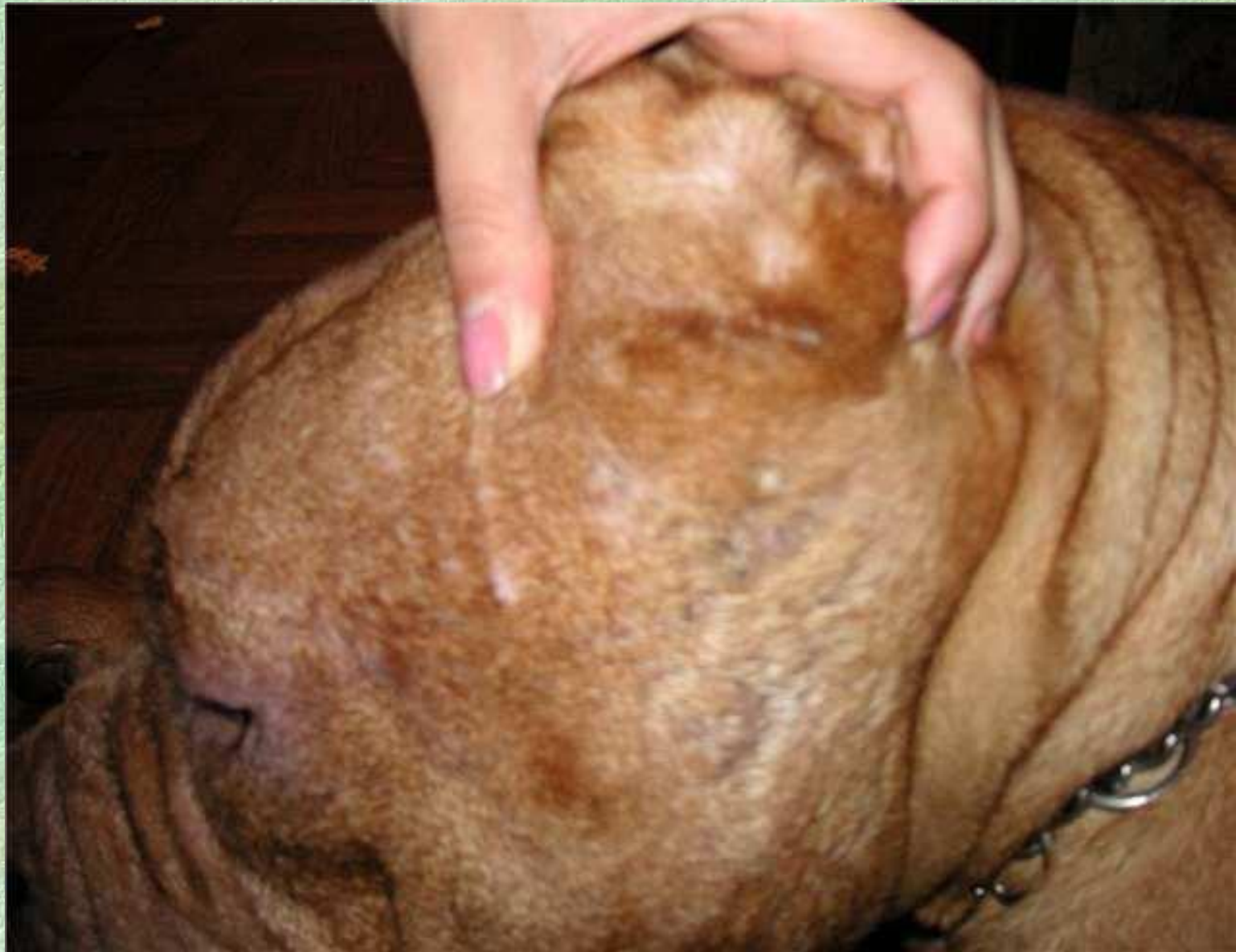Экзема ушной раковины



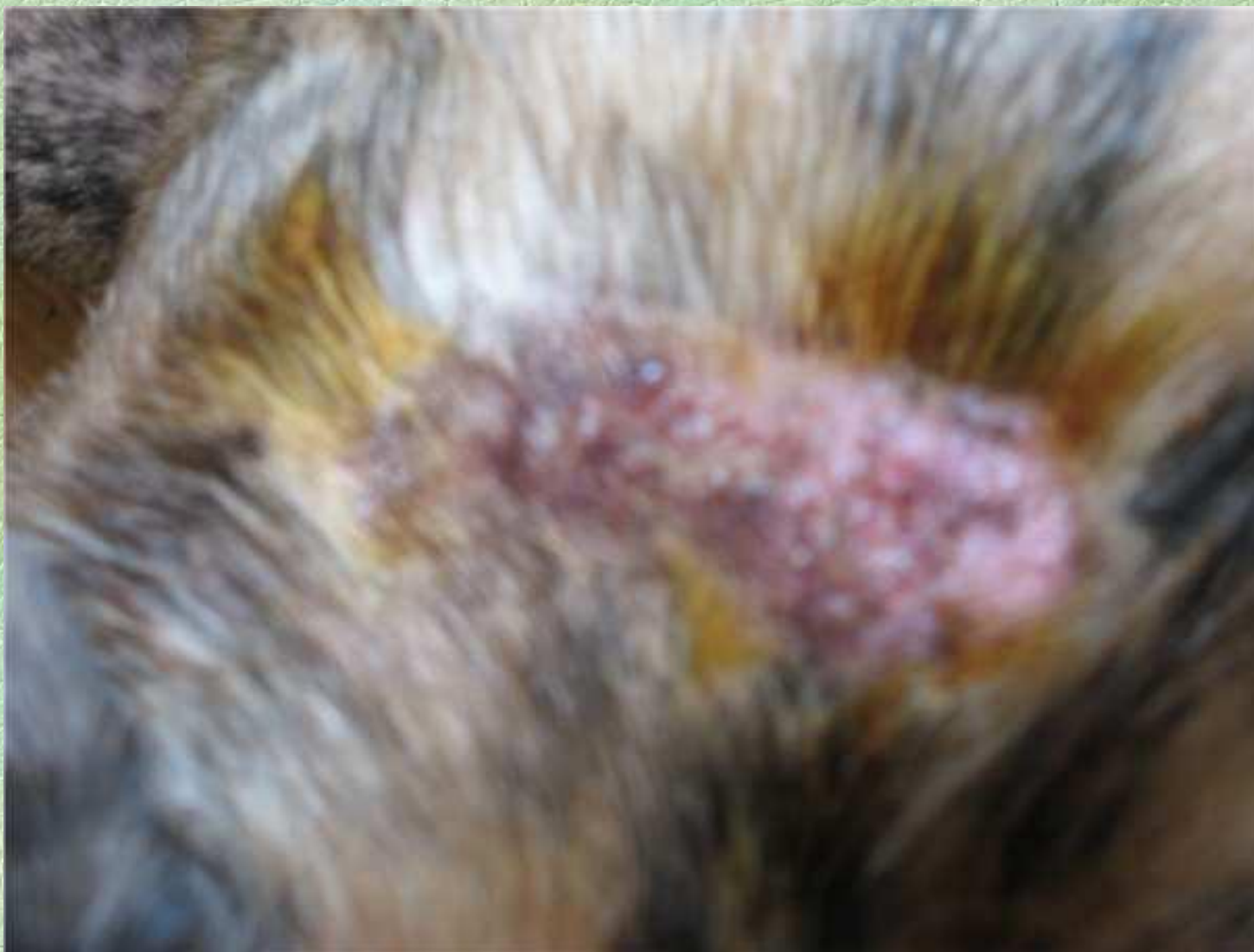Экзема ушной раковины



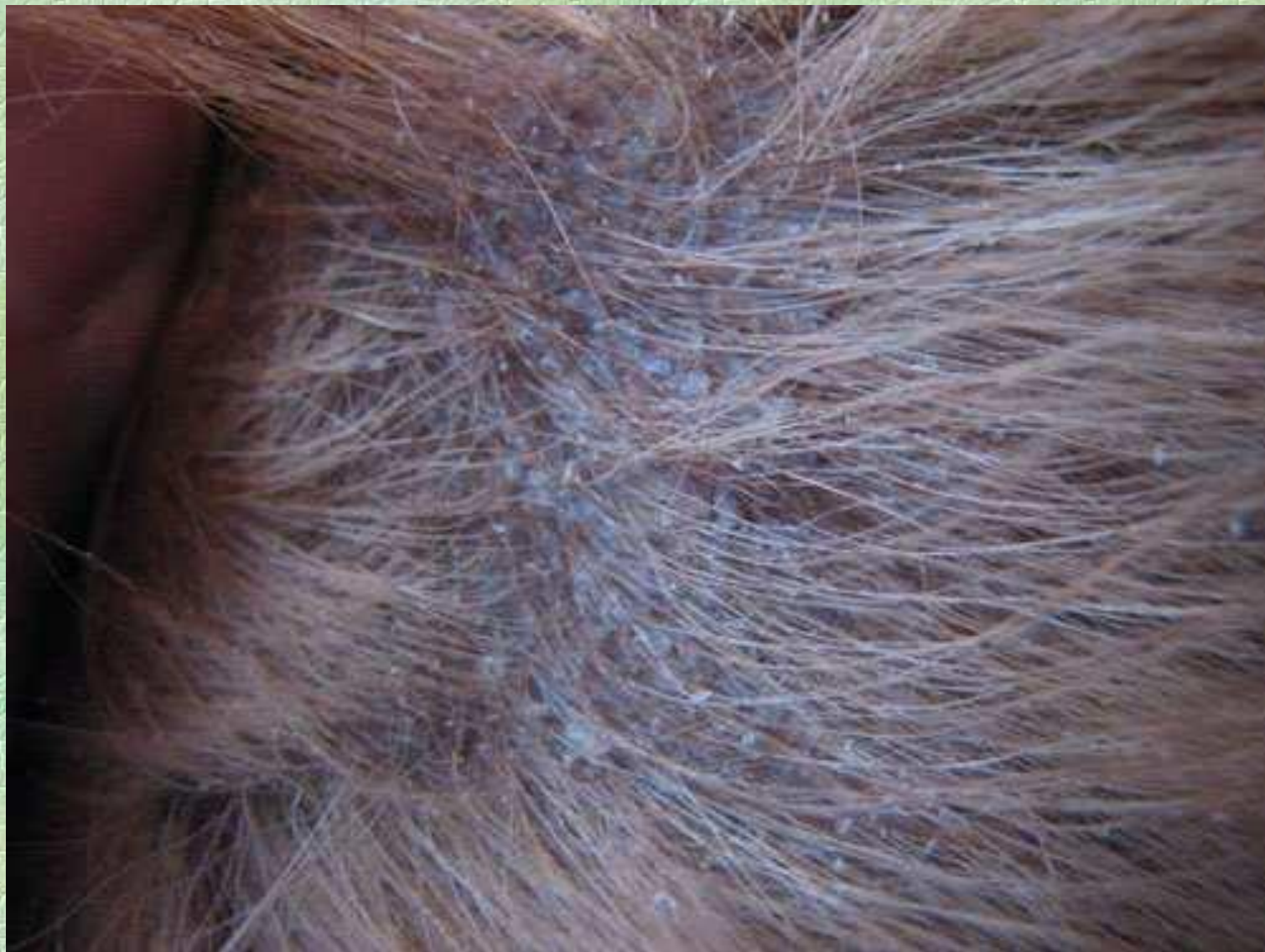Мокнущая экзема области уха

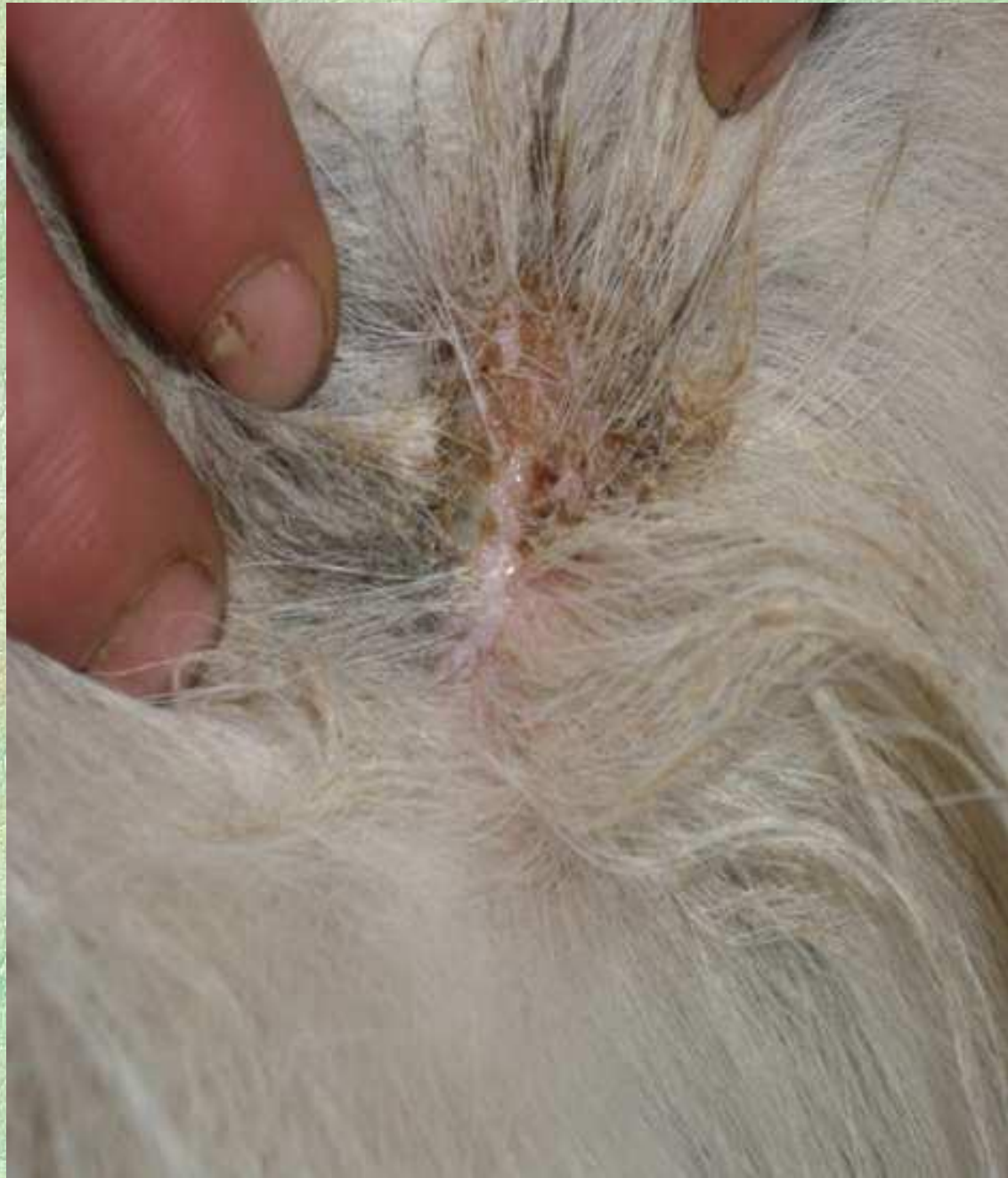

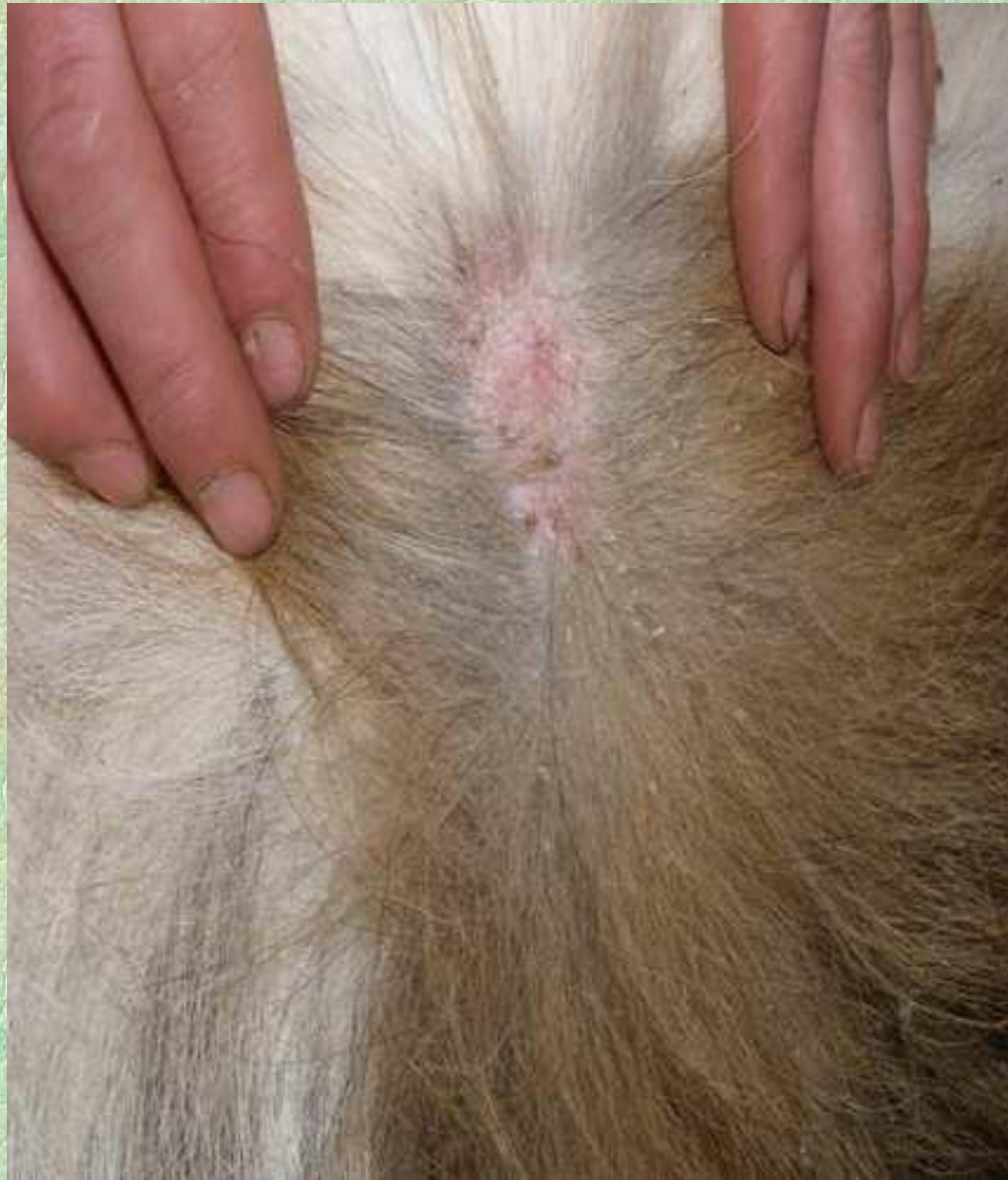Экзема у собаки



Начальная стадия экземы







**Дерматит — воспаление кожи
без образования сыпей.**

По этиологическим и клиническим признакам различают дерматиты:

- травматический,*
- медикаментозный,*
- термический (ожог, отморожение),*
- рентгеновский (рентгеновские лучи и излучения различных радиоактивных веществ),*
- околораневой,*
- бородавчатый,*
- некробациллезный,*
- бардыной*
- паразитарный (чесотка, стригущий лишай и др.).*

Травматический дерматит наиболее распространен среди сельскохозяйственных животных.

- Он возникает вследствие механического раздражения кожи при расчесах, ушибах, трении упряжью, при длительном лежании на жестком полу.

Травматический дерматит бывает в области коленного сустава, бедра, плечевых и карпальных суставов, особенно с дорсальной поверхности последних, где кожа нередко смещается с надрывом подкожной клетчатки.

Клинические признаки:

- при остром травматическом дерматите на месте повреждения (трение, ушиб) происходит частичное или полное стирание шерстного покрова, а иногда даже и эпидермиса до сосочкового слоя, что сопровождается болью и повышением местной температуры.
- кожа приобретает красный цвет,
- появляется капиллярное кровотечение с образованием в последующем тонких кровяных корочек.
- затем развивается ограниченный травматический отек, который вскоре переходит в воспалительный.
- При наличии гноеродной инфекции воспалительный отек становится разлитым, появляются поверхностные изъязвления вследствие обнажения сосочкового слоя кожи.

При хроническом травматическом дерматите:

- шерстный покров вследствие повторяющегося травмирования отсутствует,
- развивается значительный отек,
- отмечается слабая болевая реакция,
- кожа и подкожная клетчатка в зоне отека в состоянии клеточной инфильтрации и пролиферации, нередко со склеротическим утолщением.
- кожа в данном участке малоподвижна, теряет естественную эластичность, становится сухой, появляется складчатость, развивается атрофия сальных желез, в результате чего образуются трещины, что в определенной степени ограничивает движение и вызывает хромоту слабой степени. При этом создаются благоприятные условия для развития стафило-стрептококковой инфекции и перехода патологического процесса в гнойный дерматит.

- *Гнойный дерматит* возникает в результате механического повреждения кожного покрова при грязном содержании или длительном раздражении поврежденной кожи химическими веществами и навозной жижей

Клинические признаки:

- характерными клиническими признаками являются ярко выраженный отек кожи и подкожной клетчатки,
- болевая реакция,
- повышение местной и общей температуры тела.
- Развиваются нагноительные процессы,
- отмечается некротический распад склерозированной кожи.
- Последняя покрывается корочками и густым, марким гноем с неприятным запахом. Вследствие выраженного кератолиза трещины кожи значительно увеличиваются, обнажается сосочковый слой.

Медикаментозный дерматит

появляется от накожного применения некоторых лекарственных веществ, а также при внутреннем введении их. Часто это наблюдается после смазывания нежной кожи вымени, мошонки и других частей тела 10%-ным раствором йода, раздражающими линиментами, противопаразитарными и другими химическими средствами,

Клинические признаки:

- В легких случаях в результате отека эпидермо-сосочкового слоя появляется гиперемия, болезненность при пальпации, небольшое припухание кожи. Данные признаки могут исчезнуть через несколько дней при устранении раздражающего фактора.
- При этом эпидермальный покров отторгается в виде тонких чешуек, под которыми образуется молодой эпидермис.
- В более тяжелых случаях развиваются ожоги второй степени.
- На коже могут образовываться небольшие пузырьки;
- Кожа обычно гиперемирована, что ярко проявляется на непигментированных участках,
- она становится горячей и на ее поверхности появляется обильный экссудат в виде клейких капелек, создавая впечатление вспотевшей кожи.
- В последующем при подсыхании экссудата и отторжении поверхностных слоев эпидермиса образуются тонкие корочки. Иногда эпидермис отторгается полностью и обнажается сосочковый слой, могут образовываться язвы.

- *Околораневой дерматит* возникает при длительном воздействии гнойного экссудата на кожу в области раны. Под влиянием мацерации выпадают волосы, на ней появляются эрозии, покрытые корочками засохшего экссудата.

Клинические признаки:

- Кроме отмеченной картины заметен умеренно выраженный отек кожи и подкожной клетчатки.
- При длительном течении процесса кожа грубеет и склерозируется,
- на ней появляются складки,
- развивается шелушение; волосы растут неправильно. Своевременное лечение обеспечивает благоприятный прогноз.

- ***Бородавчатый дерматит.***

Бородавчатый, или веррукозный, дерматит — хроническое гиперпластическое воспаление кожи с образованием бородавчатых выростов.

Клинические признаки:

- Бородавчатый дерматит начинается застойным отеком кожи и подкожной клетчатки путовой области одной или обеих тазовых, реже грудных конечностей.
- Затем развиваются пролиферативные явления, кожа малоподвижная, утолщается, подкожная клетчатка склерозируется.
- При этом нарушается функция сальных желез, кожа становится сухой, волосы выпадают, а в образовавшиеся трещины проникают гноеродные микробы, вызывая вяло протекающий гнойный дерматит.
- Развитие застойных явлений и гнойно-некротического процесса, нарушение трофики приводят к разрушению эпидермального слоя кожи и обнажению сосочков.

Бардяной дерматит наблюдается у коров и быков, которым скармливают большое количество барды.

Заболевание может возникать также в результате поедания кормов, содержащих токсические вещества (соланин в зеленом картофеле, картофельных очистках, картофельной барде и др.).

Скармливание большого количества барды приводит к нарушению водно-минерального обмена, ослаблению сопротивляемости кожи и всего организма.

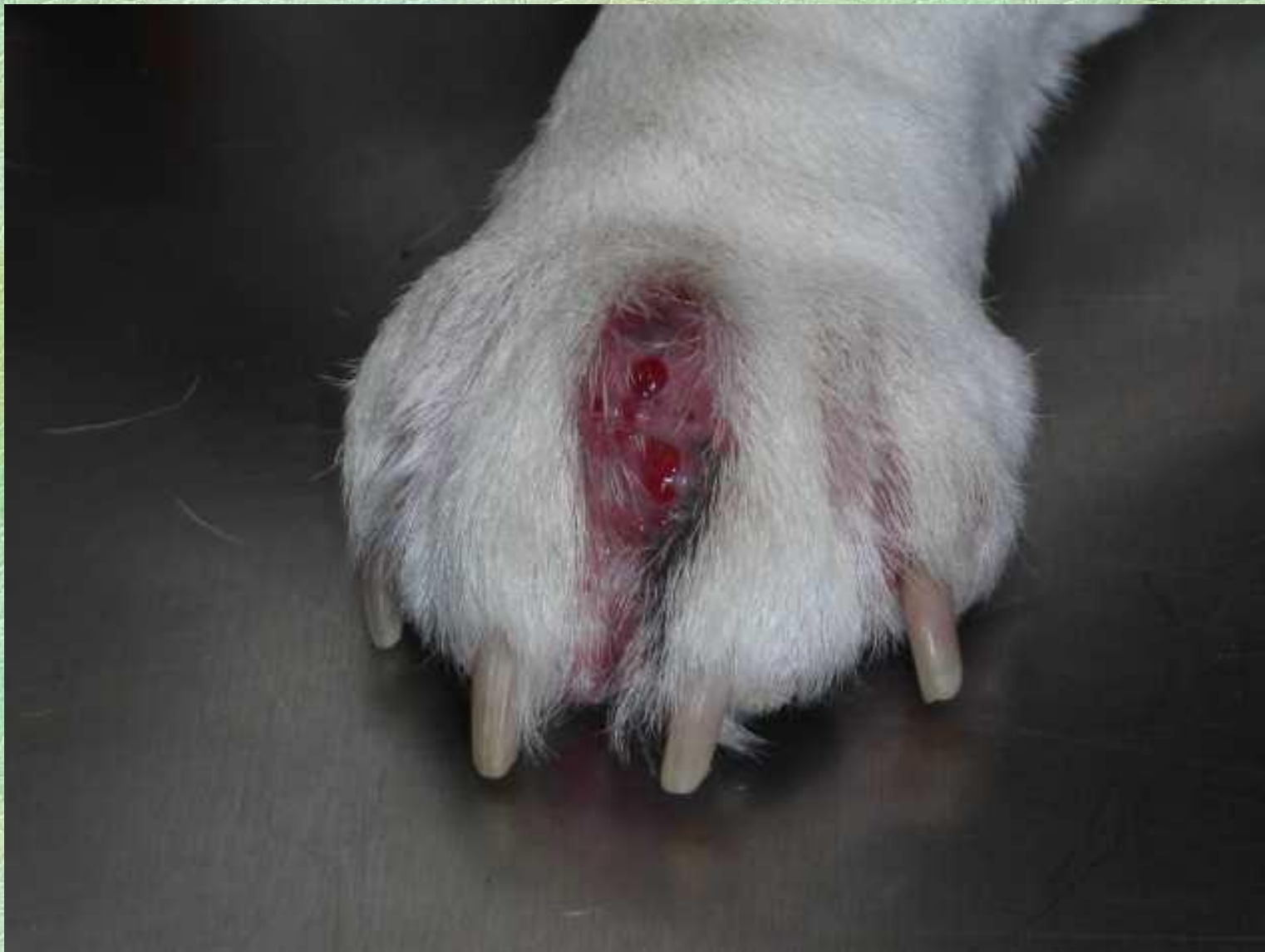Животные часто мочатся, моча вызывает мацерацию венечно-путовой области.

В результате этого и общих расстройств появляются дерматиты, как правило, на тазовых конечностях в дистальных частях.

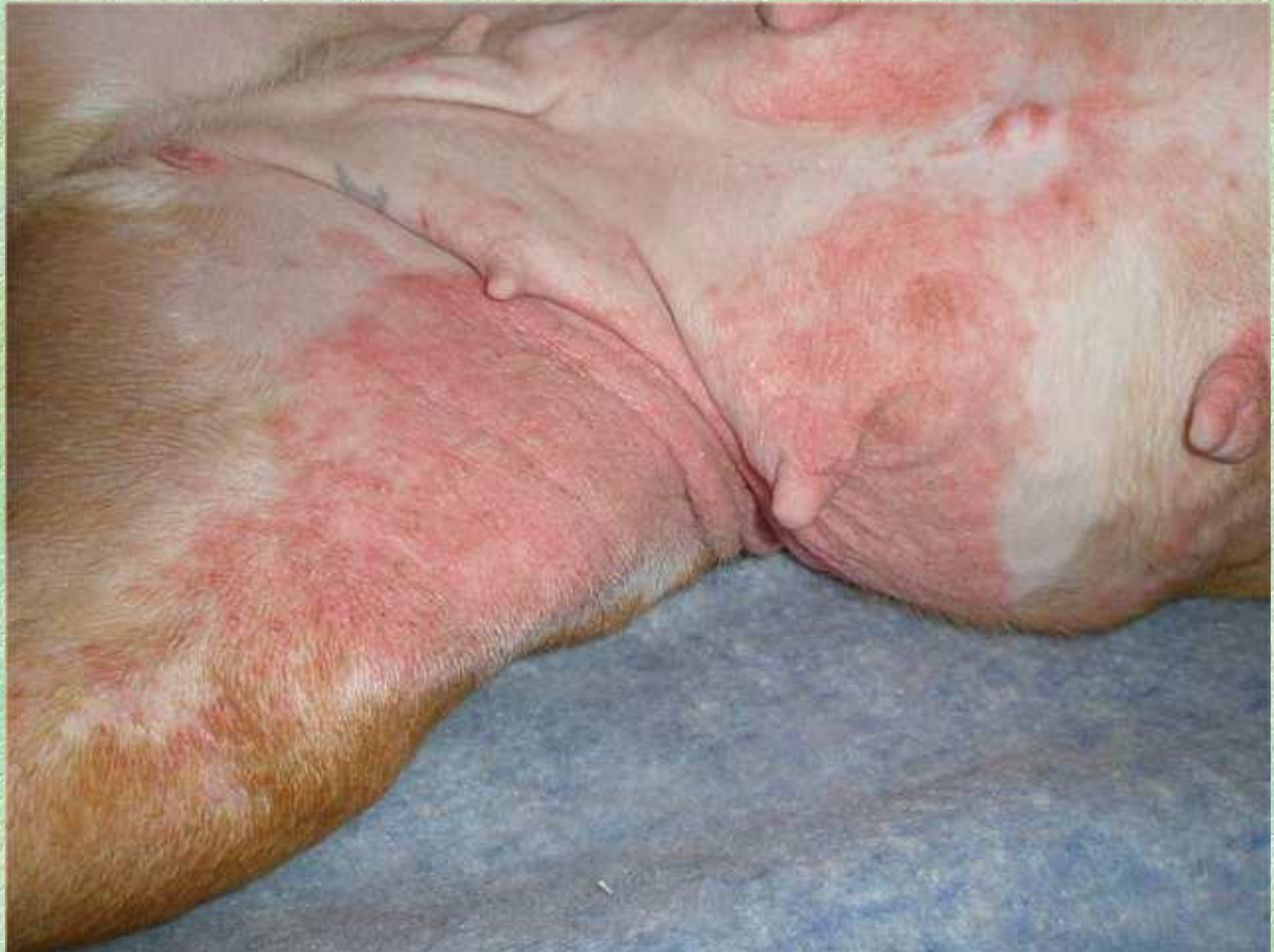Клинические признаки:

- У животных возникают припухание и гиперемия кожи венчика и мякишей, а затем многочисленные пузырьки, которые лопаются с вытеканием желтоватого экссудата.
- Постепенно экссудат подсыхает, образуется корка, а под ней развивается нагноение.
- При тяжелых формах заболевания кожа изъязвляется, выделяется ихорозный экссудат.
- Процесс может осложняться гангренозным дерматитом вплоть до скакательного сустава.

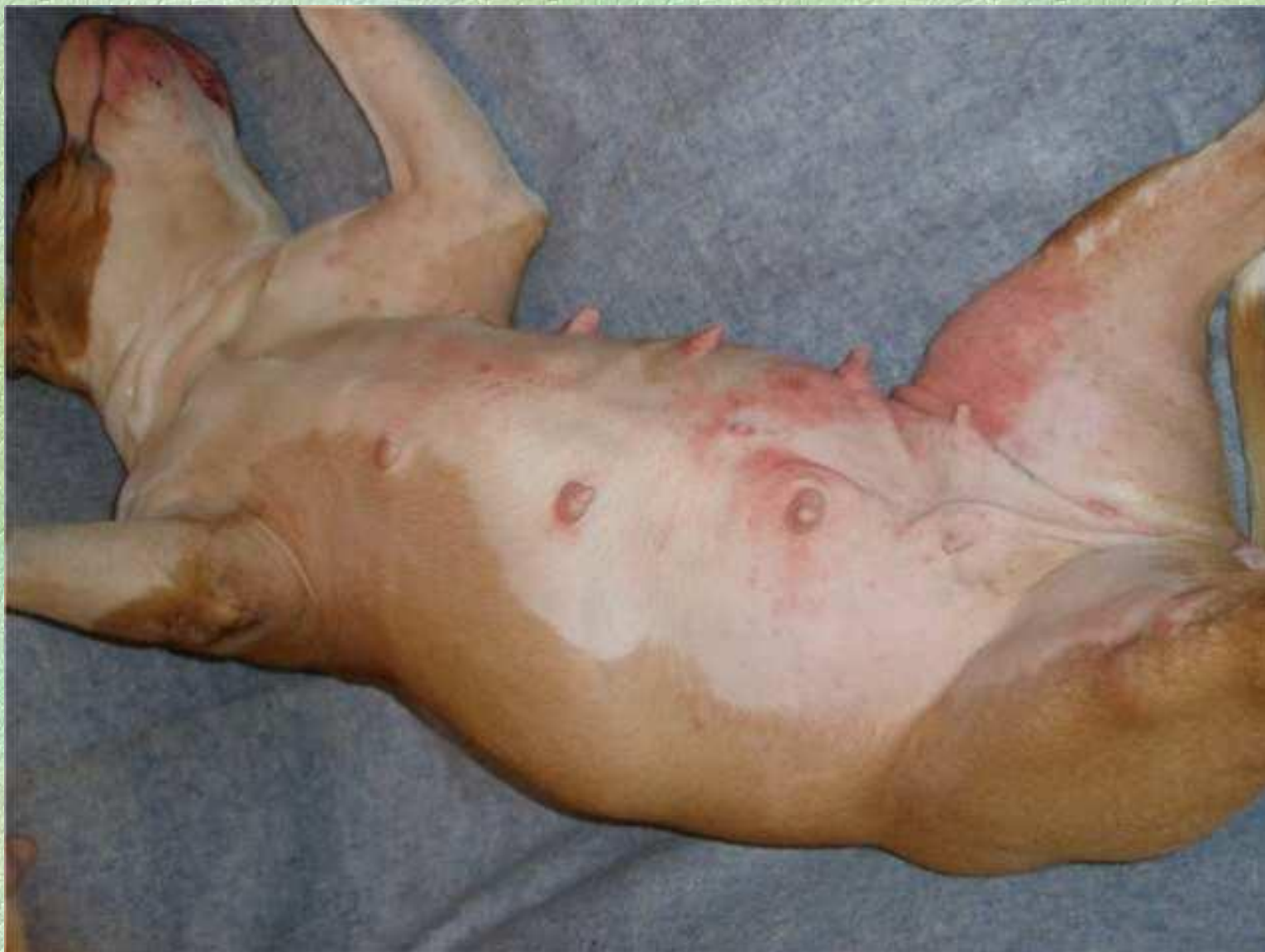Дерматит межпальцевой области



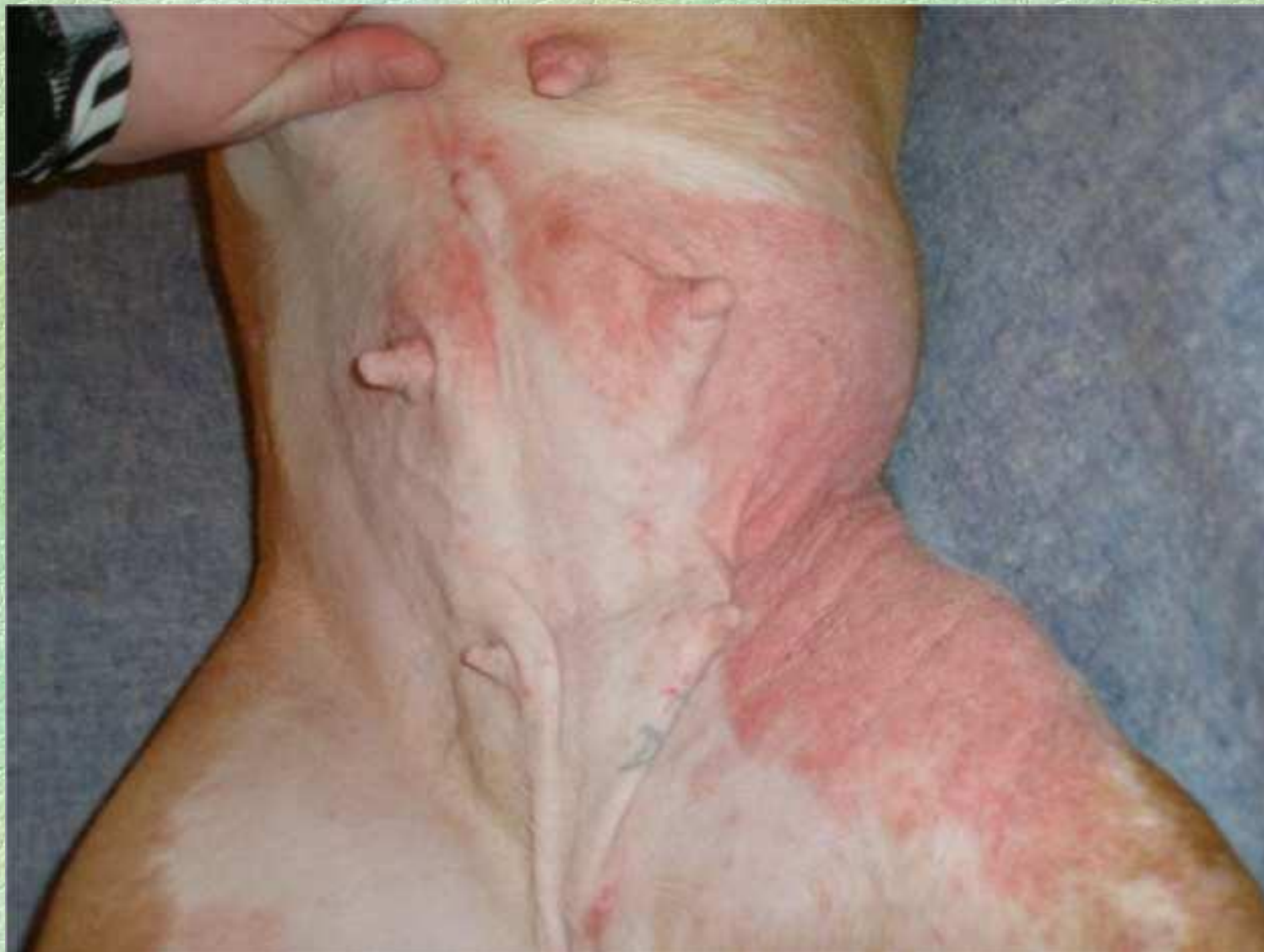Дерматит в области живота и бедер



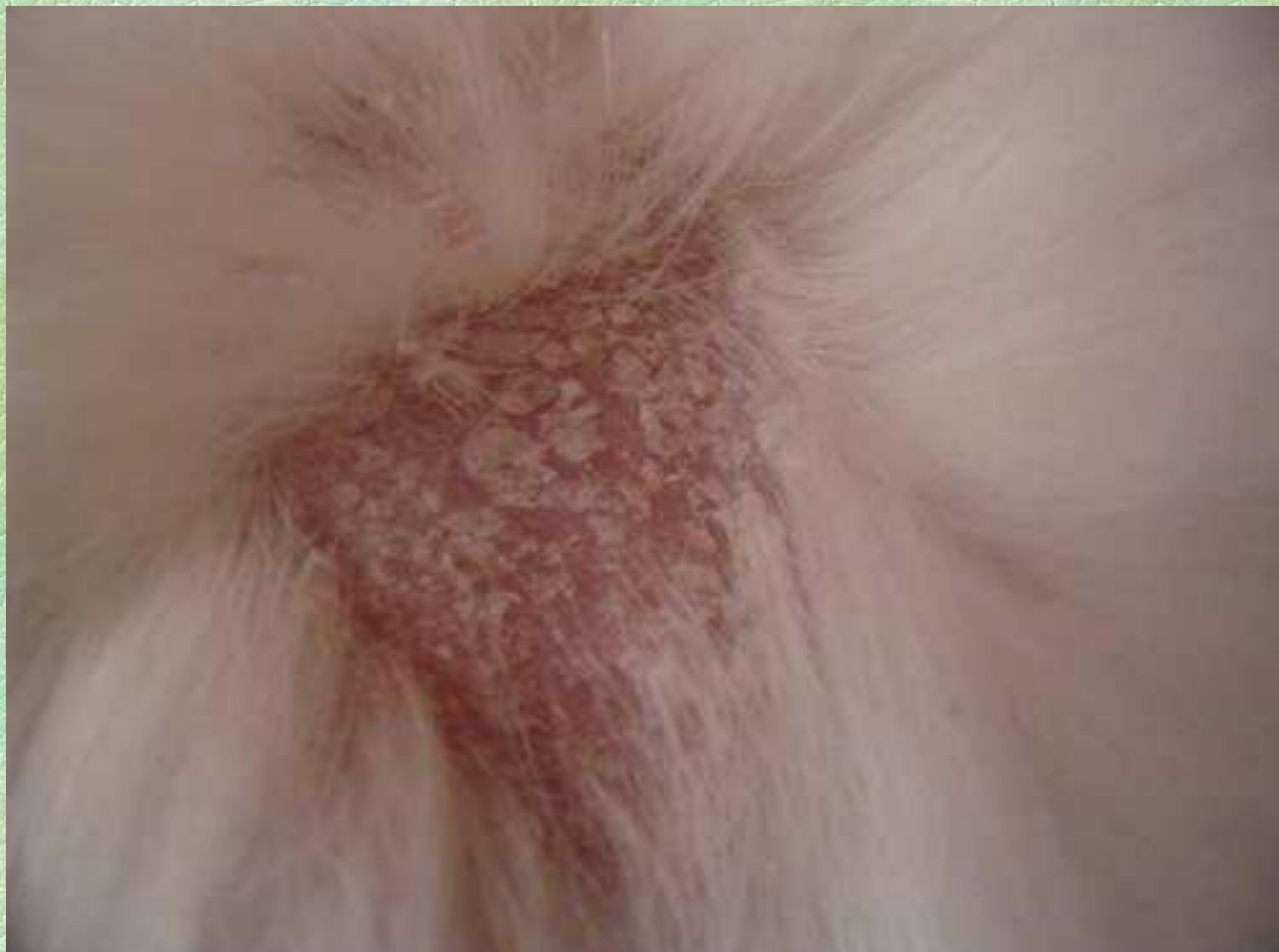Дерматит в области живота и бедер



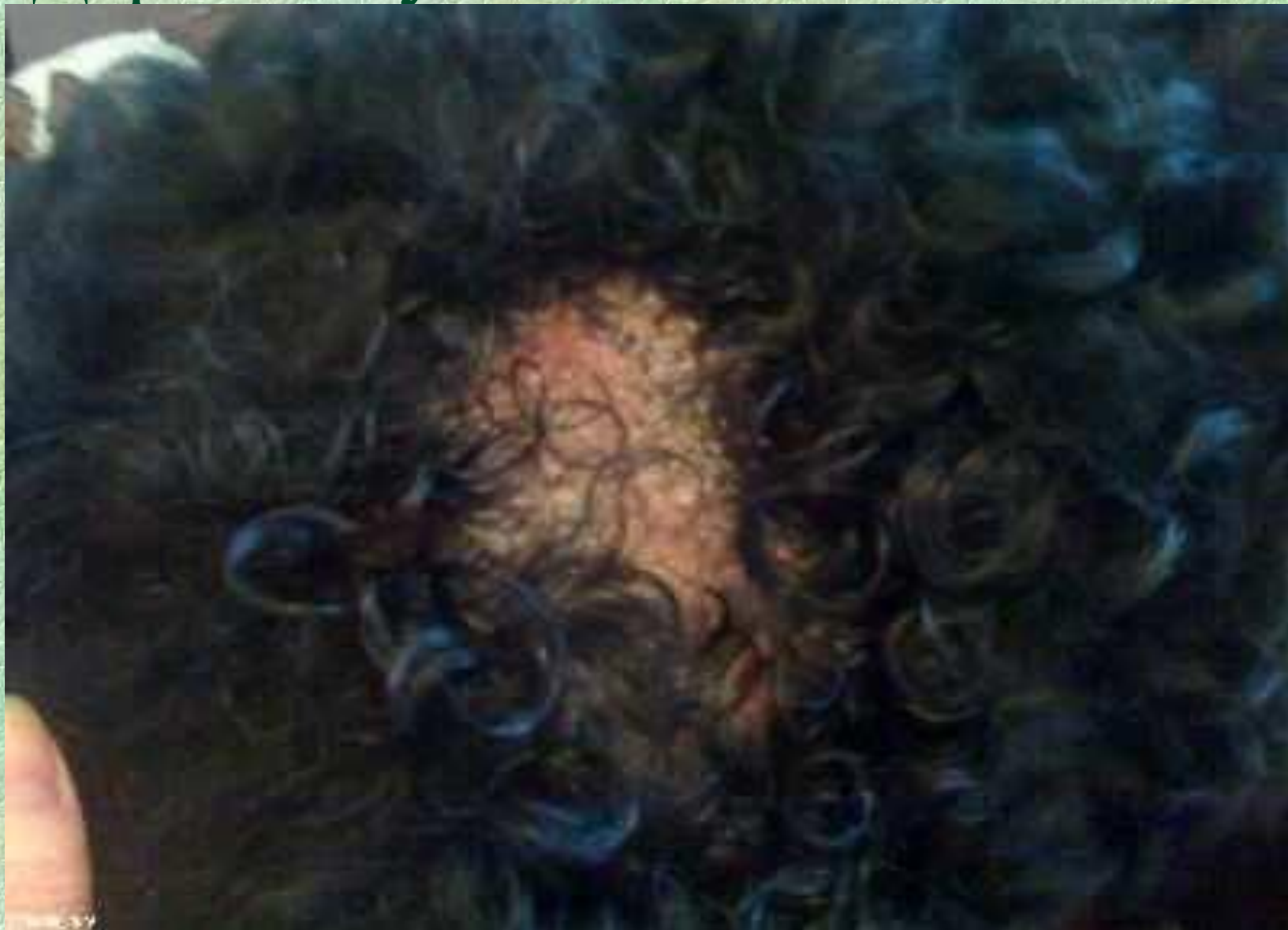Дерматит в области живота и бедер



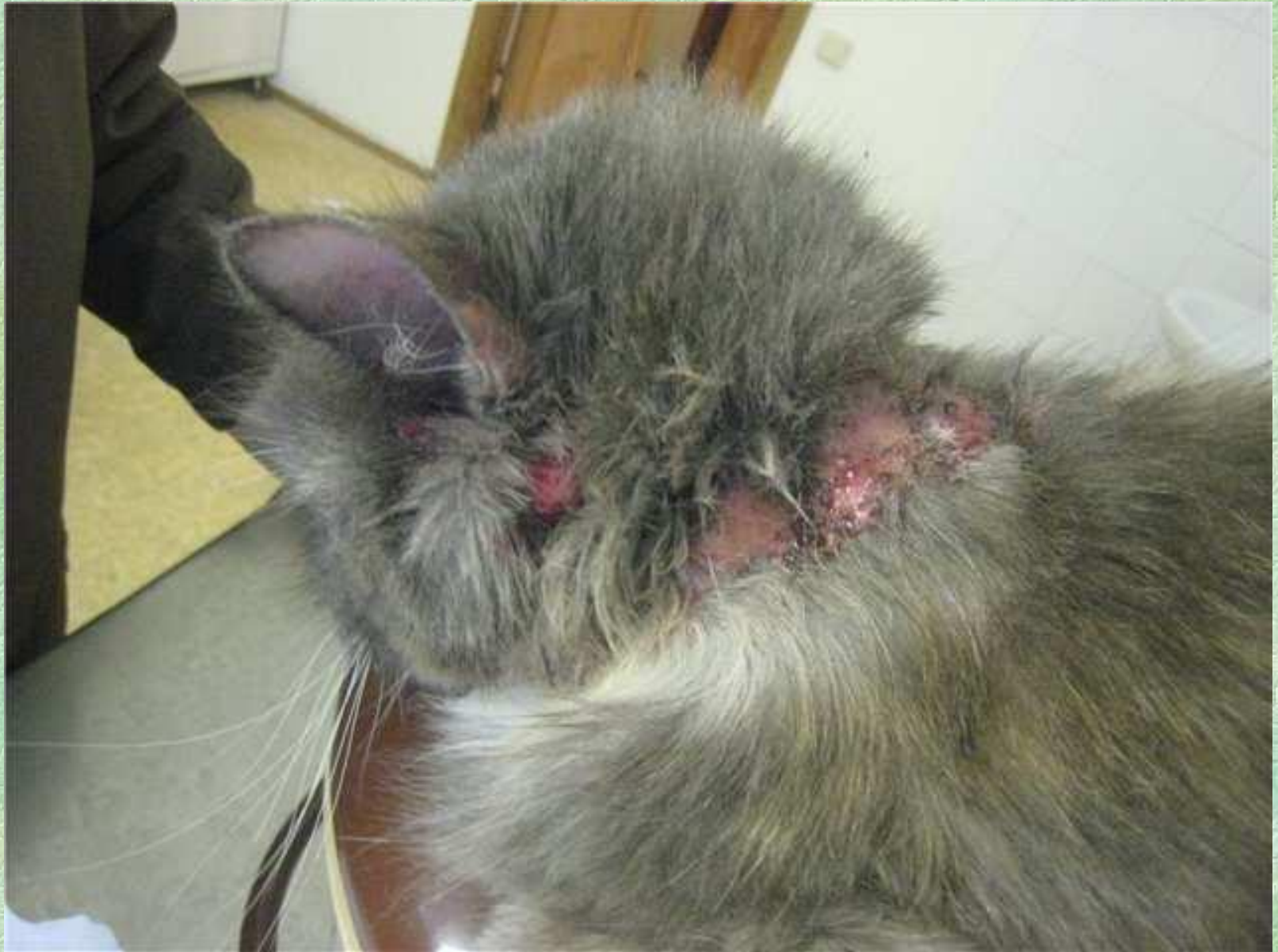Дерматит у кошки



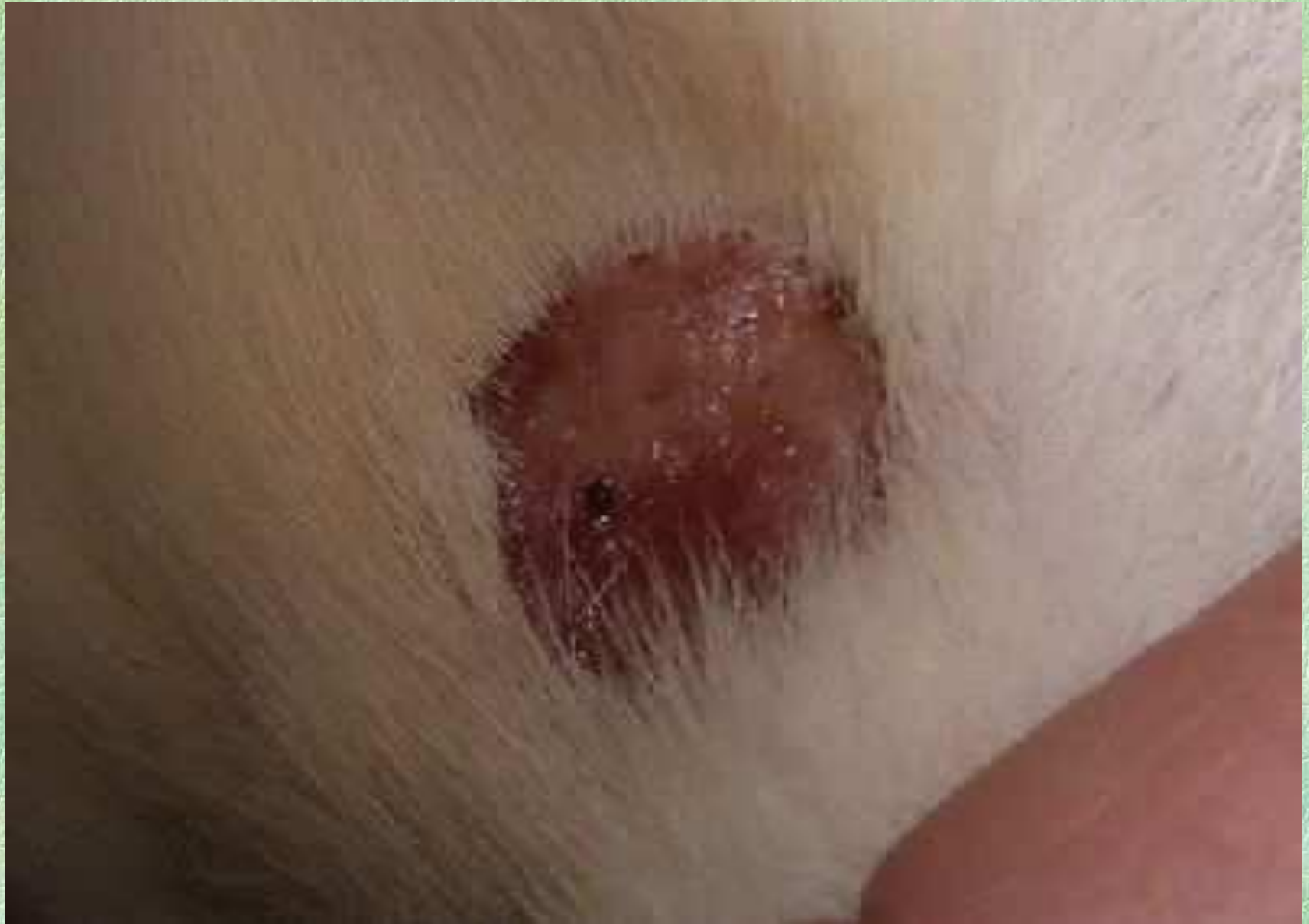Дерматит у собаки в обл. хвоста



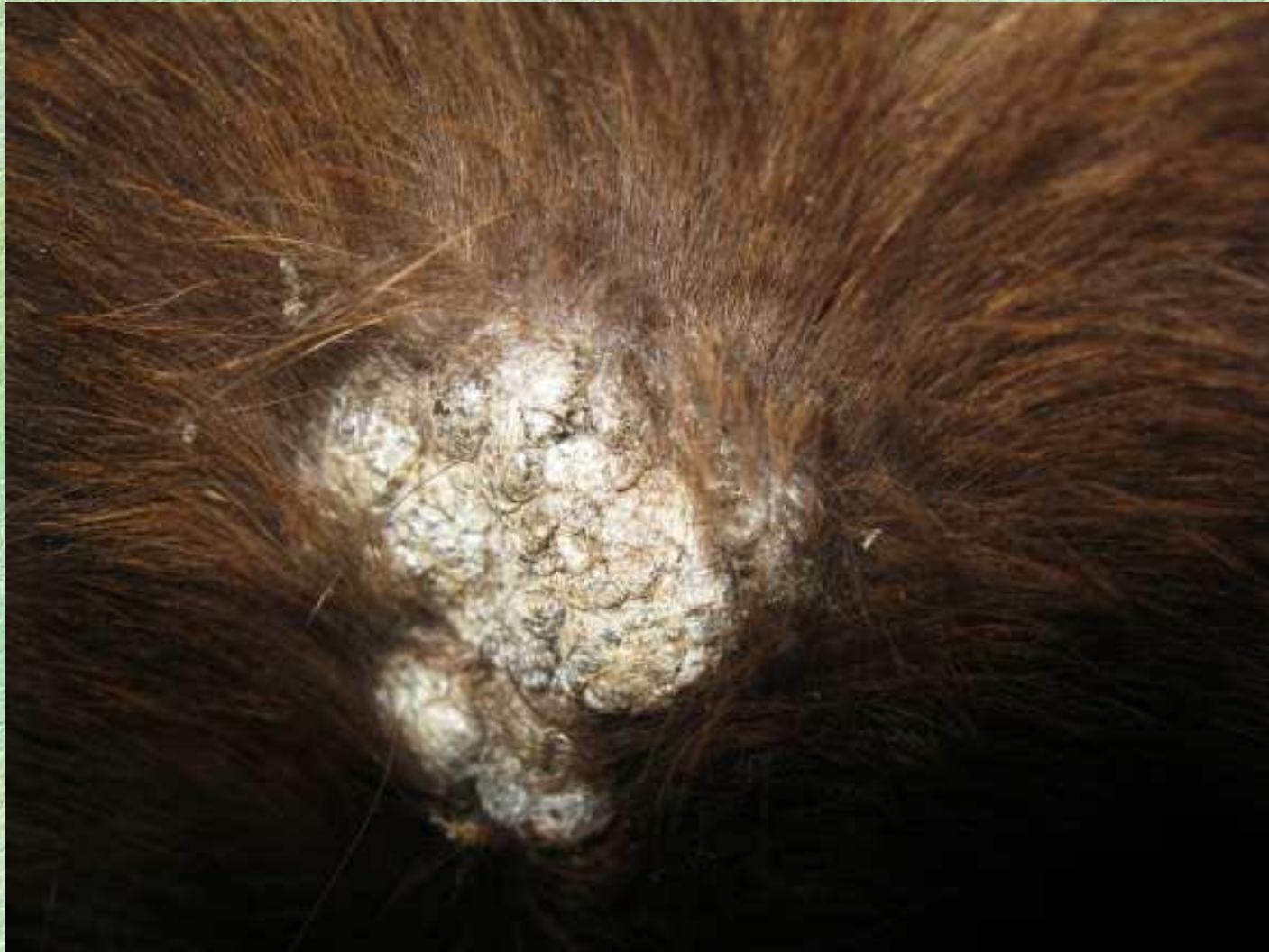Дерматит у кошки в обл шеи.

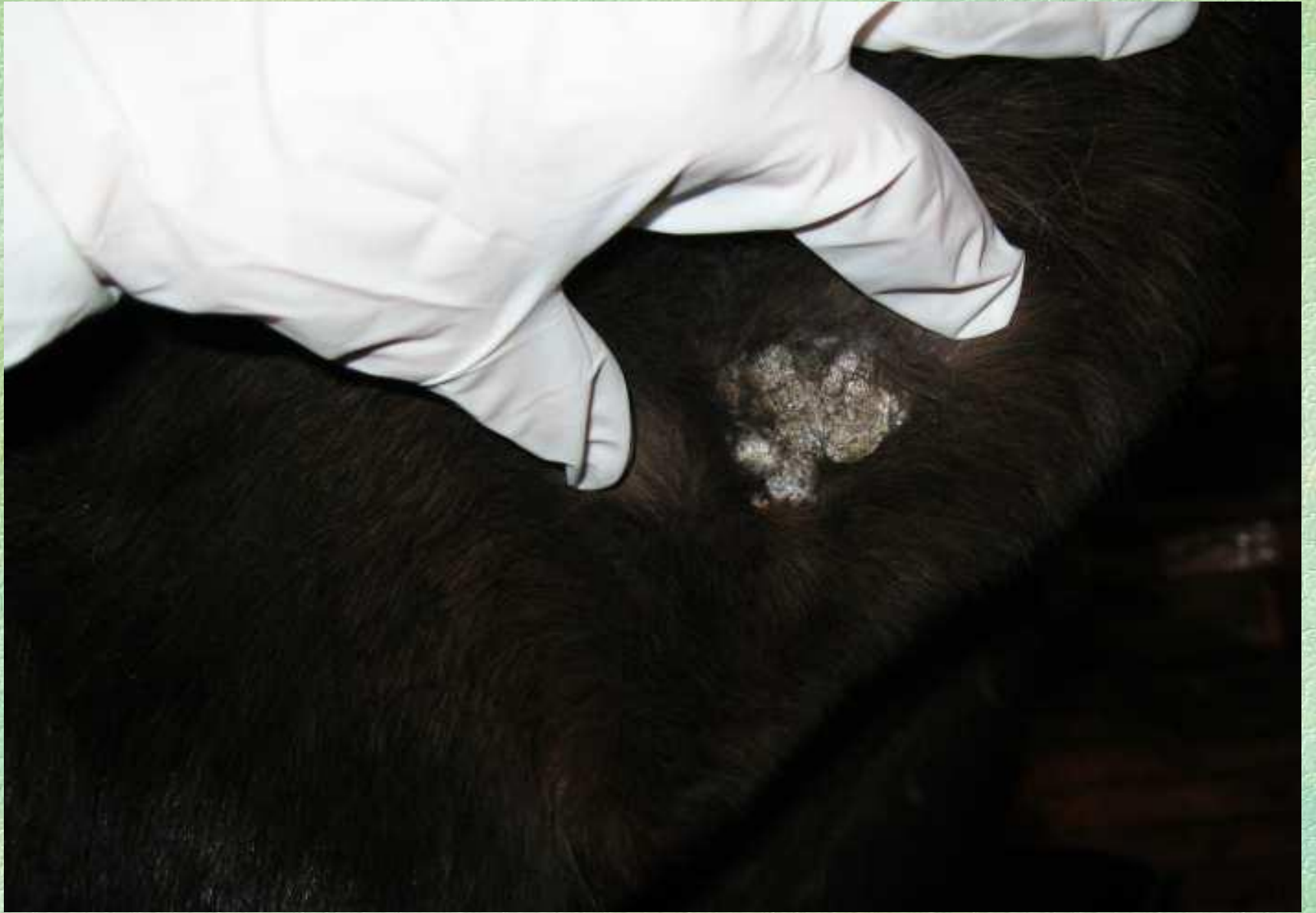

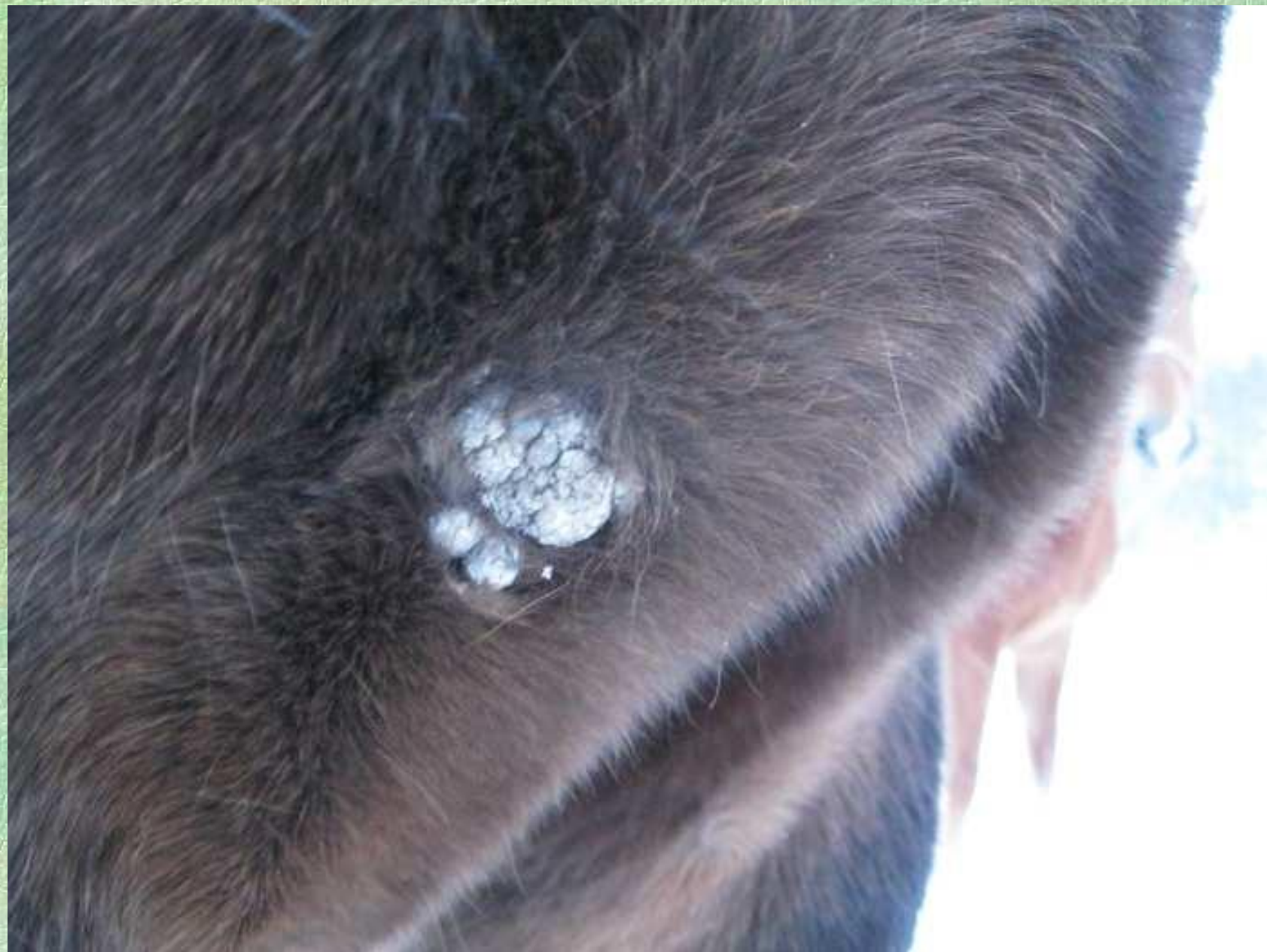Дерматит у кошки

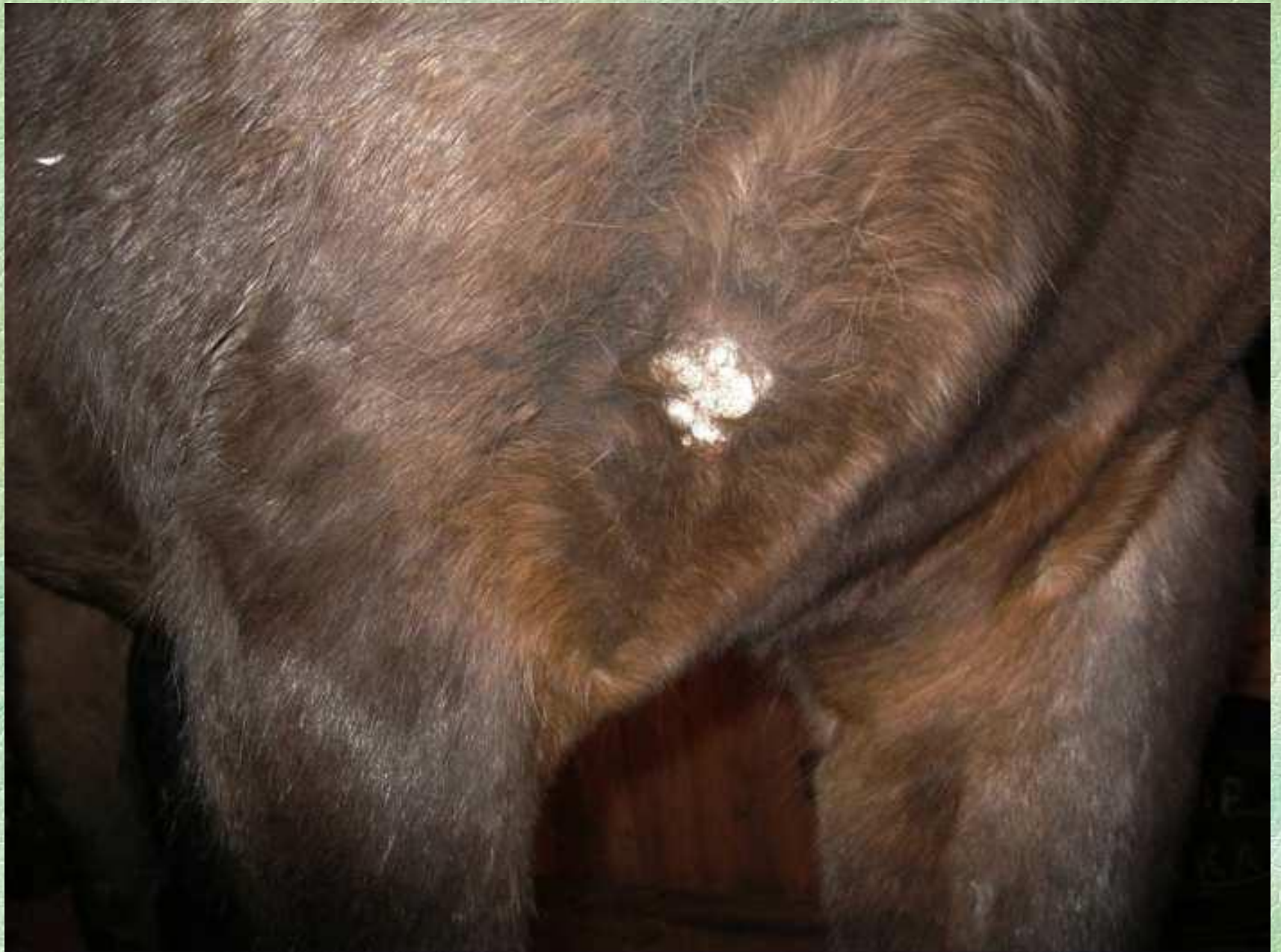

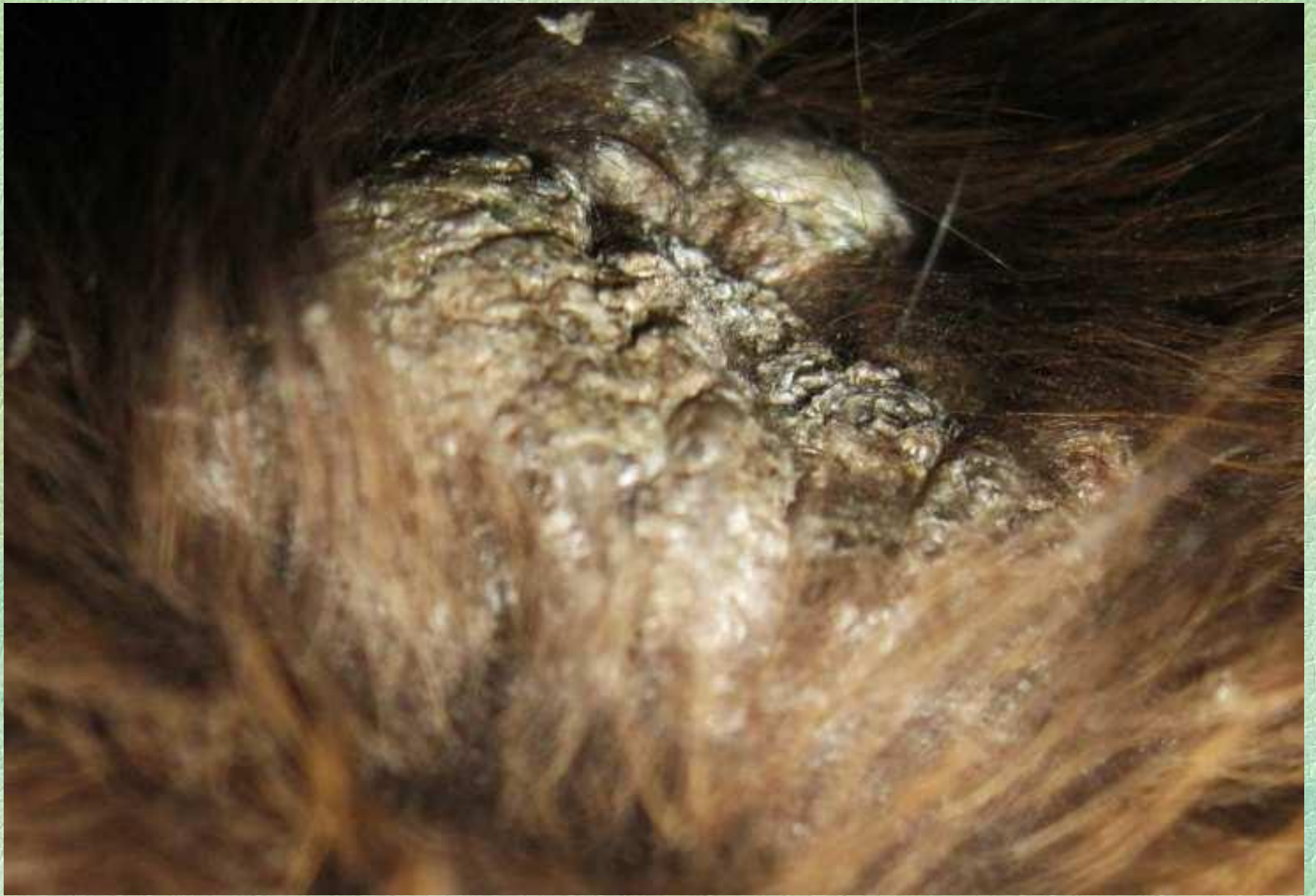Веррукозный дерматит у лошади

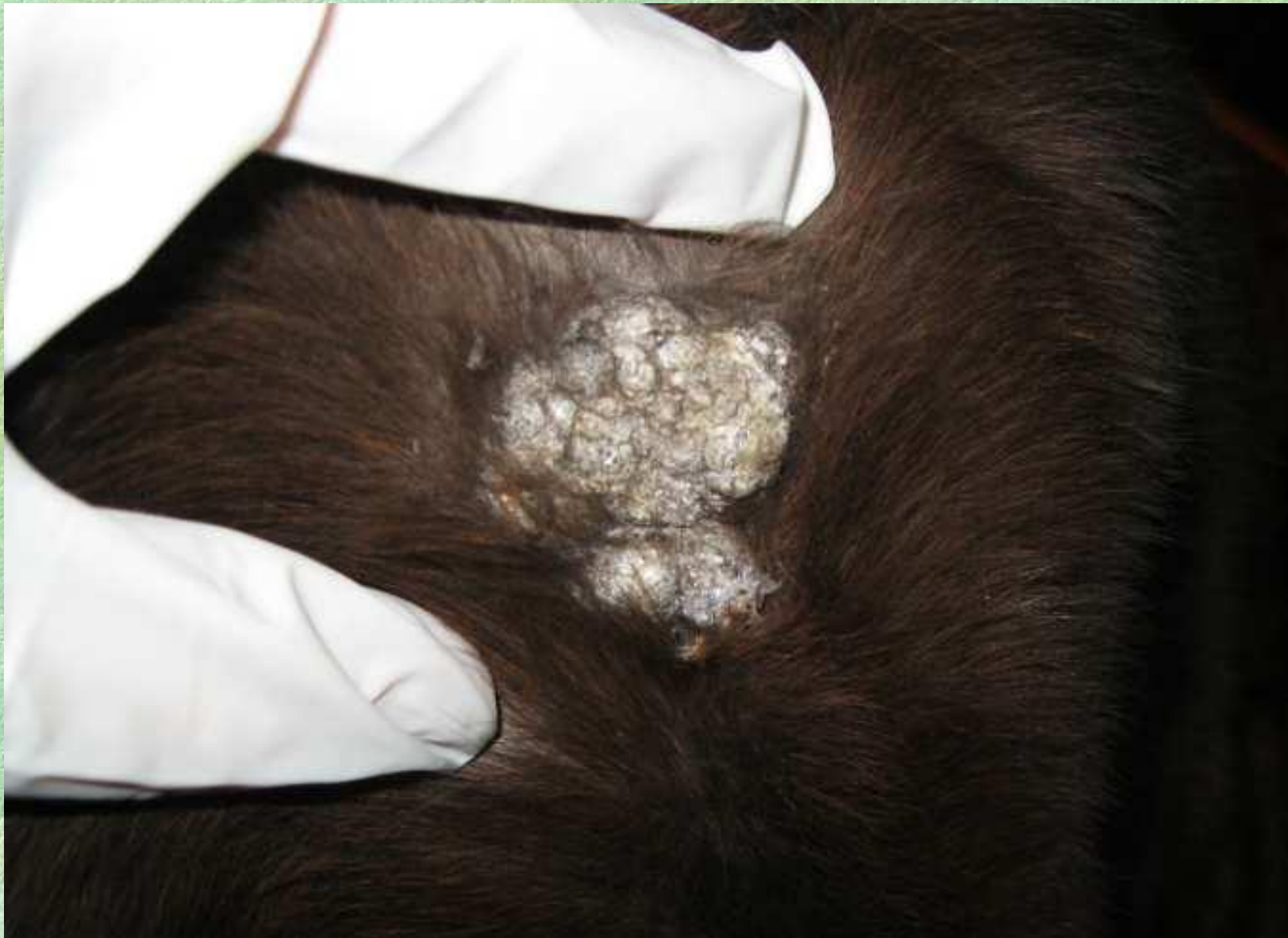


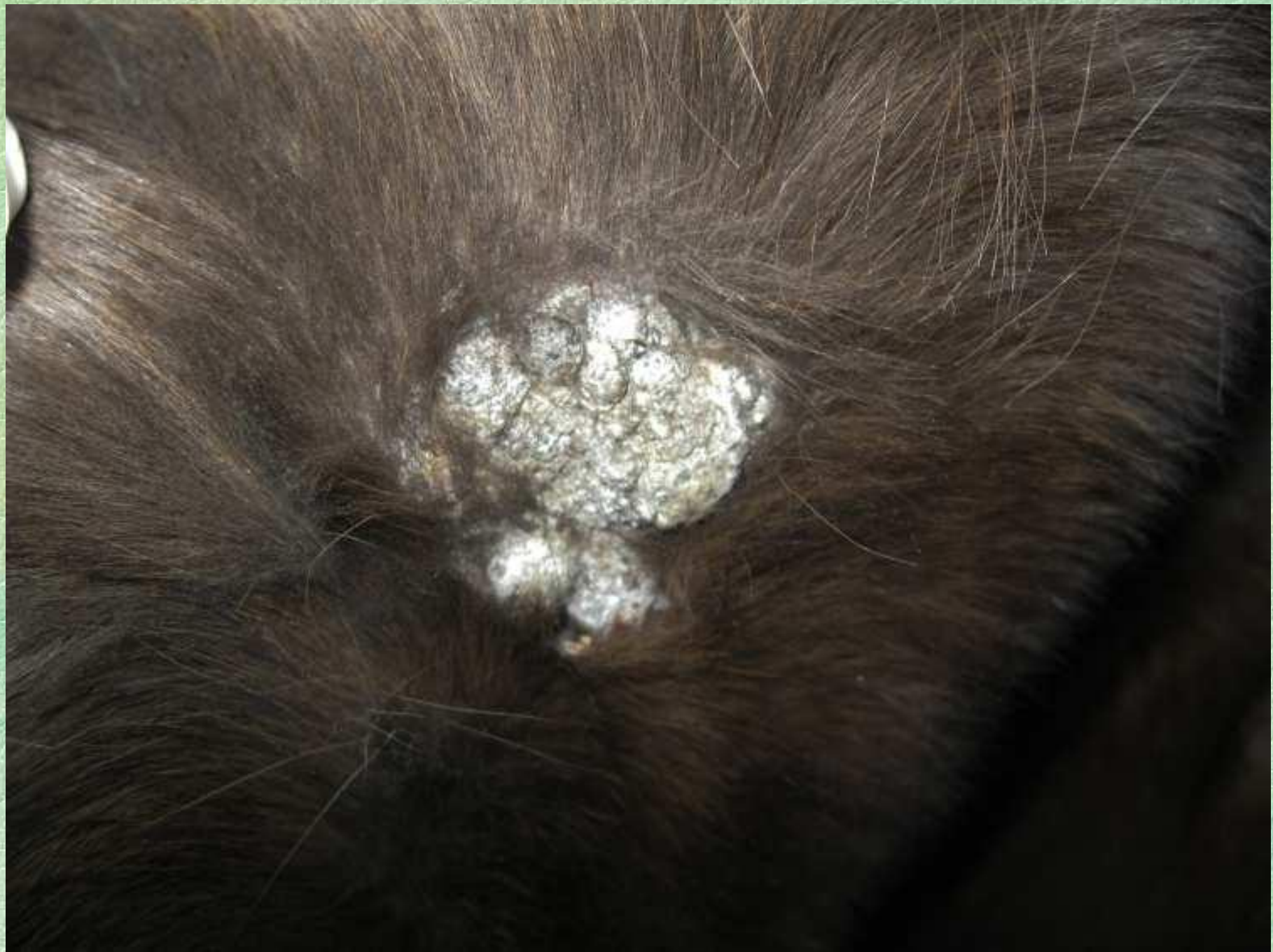


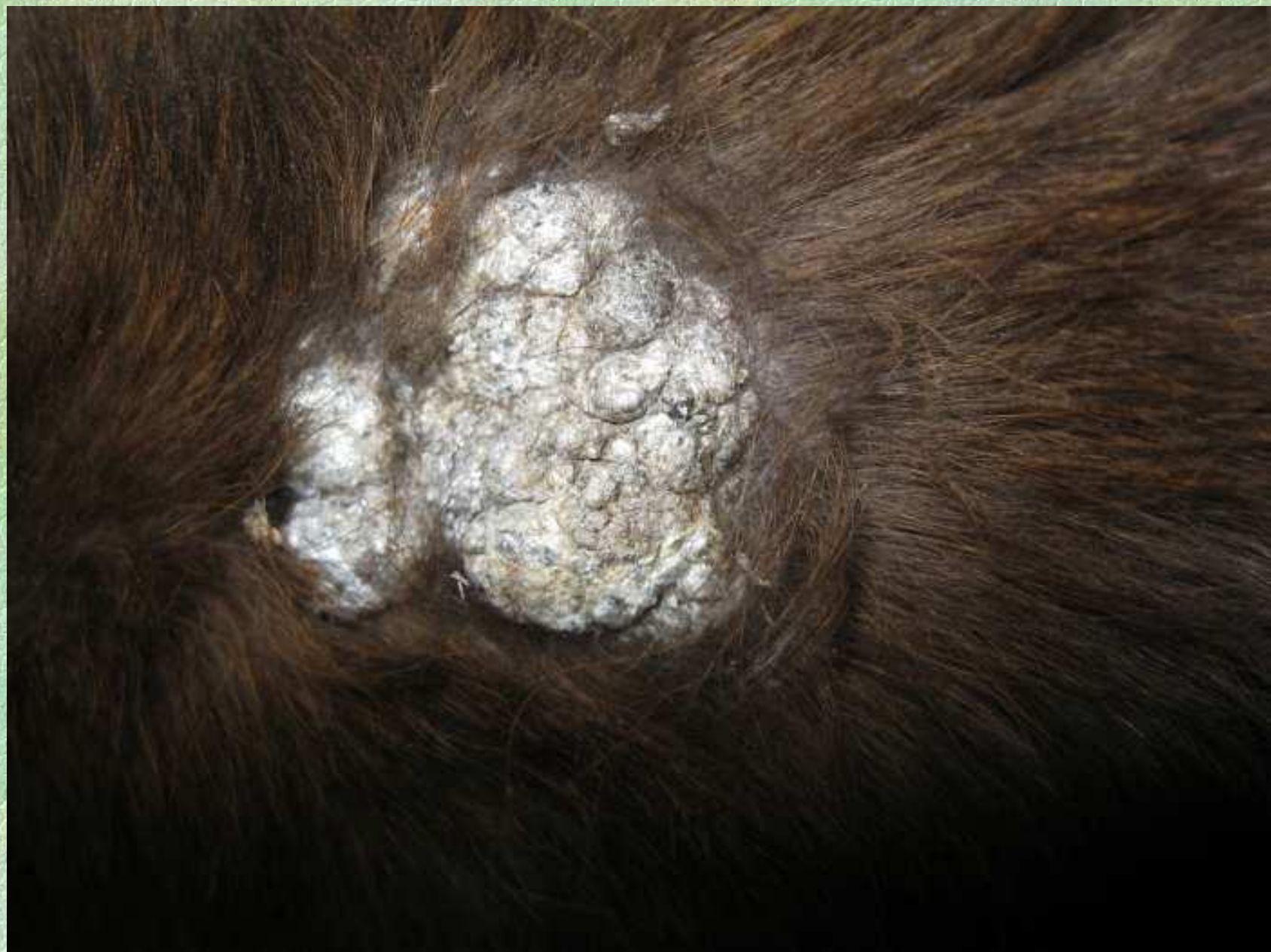


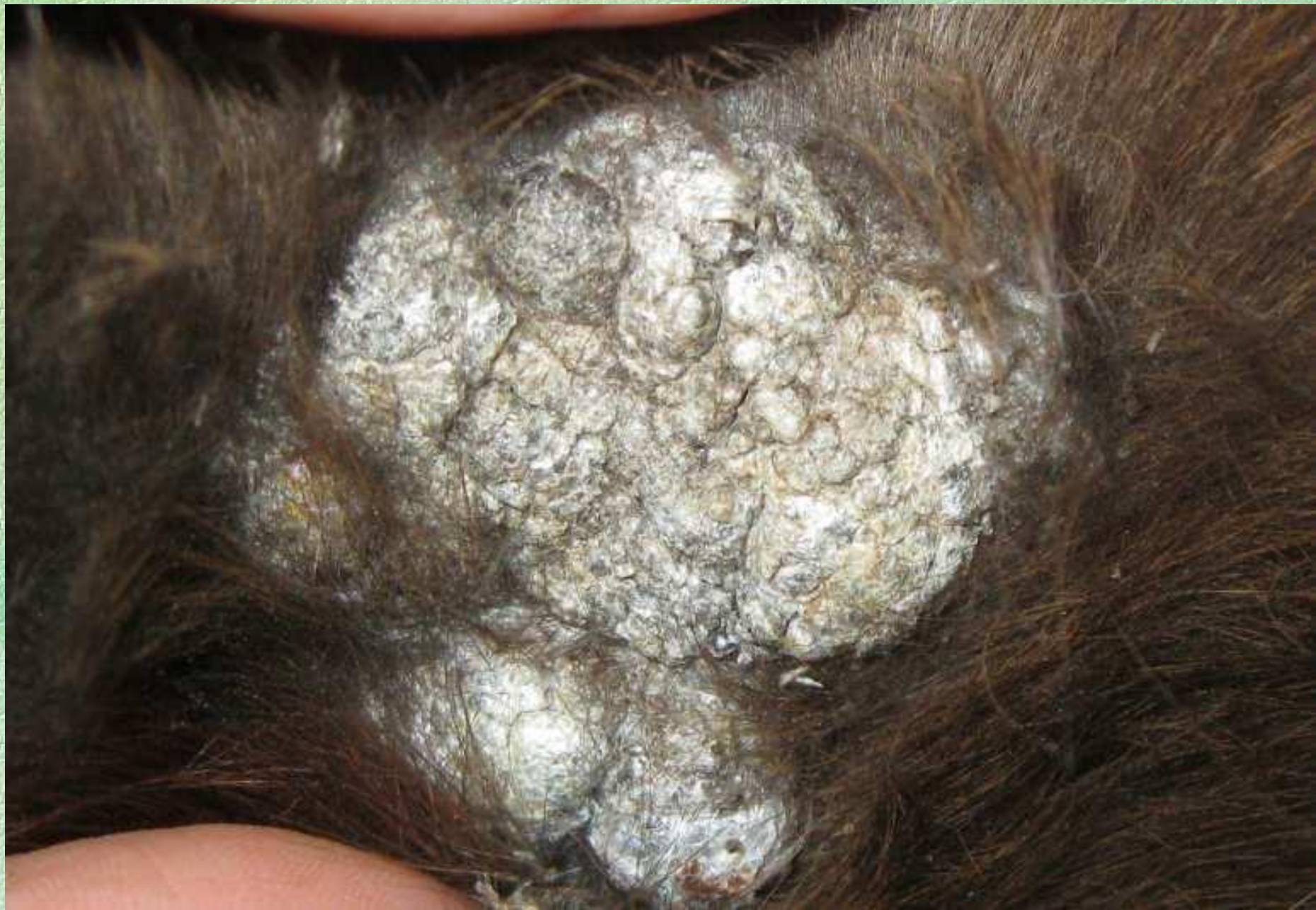


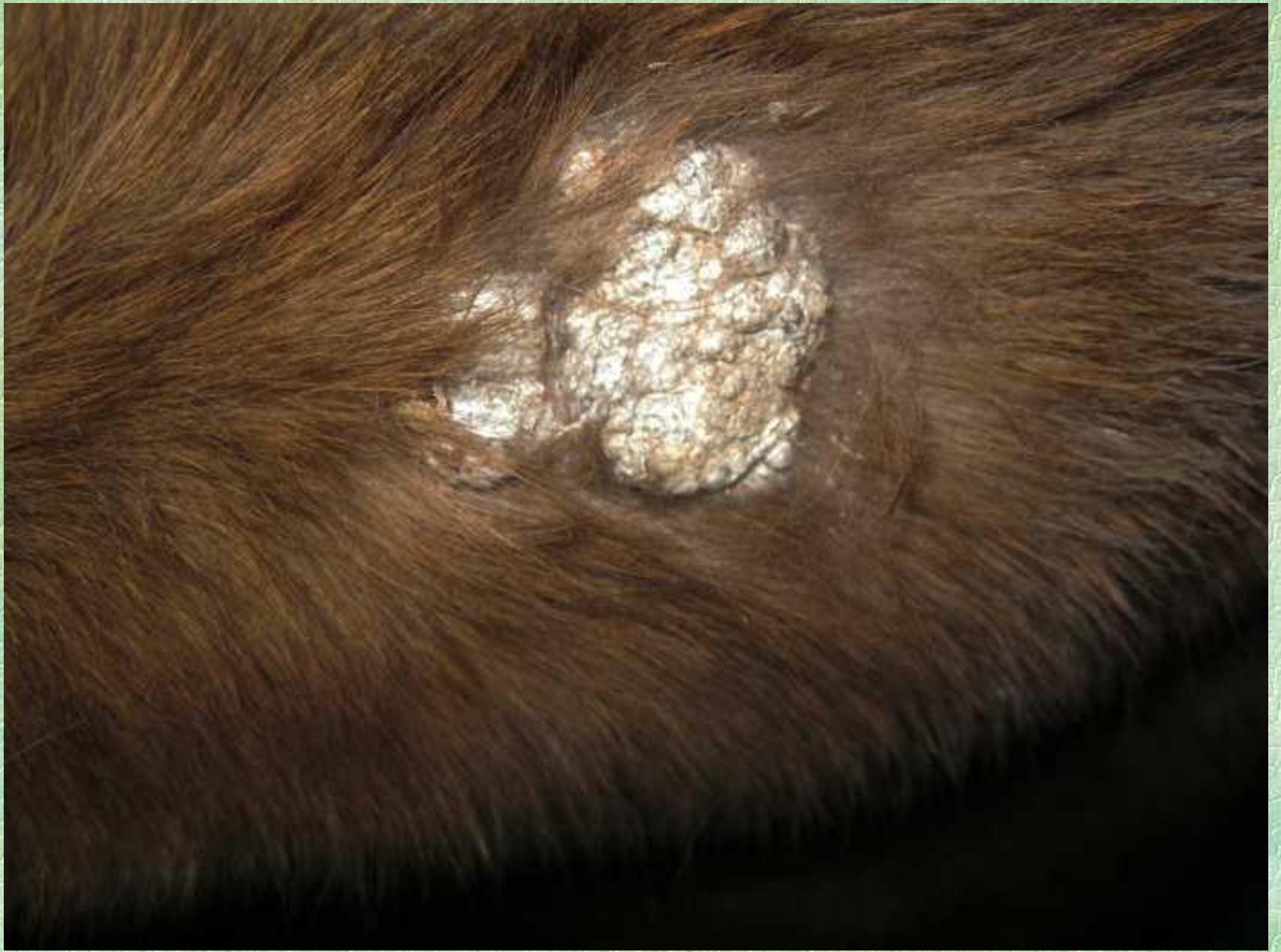







- К первичным элементам кожных сыпей относятся:
- пятно,
- волдырь,
- пузырь,
- пузырек,
- гнойничок,
- узелок,
- бугорок,
- узел.

- **Пятно (macula).** Пятном называют ограниченное изменение окраски кожи, без изменения ее рельефа и консистенции. Они разделяются на сосудистые, пигментные и искусственные.

- **Волдырь (urtica)** представляет собой возвышающееся над уровнем кожи ограниченное, плотноватое образование круглой, овальной или неправильной формы, розового или белого цвета.

- **Пузырь (bulla)** представляет собой скопление жидкости в эпидермисе или под ним. Величина его может варьировать от горошины до куриного яйца и более.

- **Пузырек (vesicula)** – небольшое, слегка возвышающееся над уровнем кожи, полушаровидное образование, желтоватого цвета. Содержимое пузырьков обычно серозное, редко — кровянистое.

- **Гнойничок (pustula)** представляет полость, заполненную гнойным экссудатом, состоящим из лейкоцитов, альбуминов и глобулинов. Величина гнойничков колеблется от просяного зерна до горошины.

- **Узелок (папула, papula)** – небольшое плотное возвышение над уровнем кожи. Он не содержит полости.

- **Бугорок (tuberculum).** Они возникают в результате развития в дерме ограниченных очагов продуктивного воспаления типа инфекционной гранулемы. Это небольшие образования, величиною от просяного зерна до горошины, несколько возвышающиеся над уровнем кожи.

- **Узел (nodus)** представляет собою крупное, величиной от лесного ореха до куриного яйца и более, шаровидное или овоидное, более или менее плотное образование, расположенное в подкожной клетчатке и глубоких слоях дермы.

Ко вторичным элементам кожных сыпей относятся:

- вторичное пятно,
- чешуйка,
- эрозия,
- эксфолиация,
- трещина,
- корка,
- язва,
- рубец,
- вегетации.

- **Чешуйка (squama)**-- отторжение отживших роговых пластинок. Роговые пластинки накапливаются на поверхности кожи и отделяются в виде заметных для глаза чешуек, обуславливая процесс шелушения.

- **Эрозия (erosio)** называют поверхностное нарушение целостности эпителиального покрова кожи.

- **Экскориация (excoriatio)** — повреждение кожи, возникающее в результате механической травмы, чаще всего — расчеса при зудящих заболеваниях.

- **Трещина (fissura, rhagas)** — надрыв кожи линейной формы, проникающий только через эпидермис или через поверхностные слои дермы.

- **Язва (ulcus).** Язвой называют глубокий дефект кожи — дермы и подкожной клетчатки, образовавшийся в результате распада развившегося здесь первичного патологического процесса.

- **Корка (crusta)** образуется от засыхания на коже серозного экссудата, гноя, крови. Наслаиваясь на поверхности кожи, корки могут более или менее возвышаться над ее уровнем.

- **Рубец (cicatrix)** – вновь образованная ткань кожи на месте патологического очага. Внешне рубец (по величине и форме) соответствует предшествовавшему поражению кожи.

- **Эритема (erythēma – краснота),** разлитое или ограниченное покраснение кожи или слизистых оболочек при активной гиперемии. При надавливании исчезает.

- **Себорея (seborrhoea)** – болезнь кожи, характеризующаяся усилением функции сальных желёз и изменением состава кожного сала. Различают две формы себореи — сухую и жирную.

Спасибо за внимание